精巣腫瘍
診療ガイドライン

2015年版

日本泌尿器科学会──◉編

金原出版株式会社

第２版　序

このたび，三木恒治先生を作成委員長として，精巣腫瘍診療ガイドラインを５年振りに改訂して頂きました。今回の作成委員会には，委員長を始めとして多くの先生方に第１版に引き続いて参加して頂きましたので，この改訂版は第１版作成時の経験を生かしながら，この５年間で新たに得られたエビデンスをもとに，よりコンパクトで充実したガイドラインに仕上げて頂けたものと確信しております。

精巣腫瘍はそれほど頻度の高い疾患ではありませんが，乳幼児期と青壮年期という若い人に好発すること，極めて進行が速いことから，迅速な臨床診断と病理診断そして病期診断が重要であり，それらの情報に基づく適切治療が治療成績向上には不可欠です。適切な診療を行えば，有転移症例であってもかなりの確率で治癒に導くことが可能ですが，一歩誤ると直ちに大きく予後を損なうのが本疾患の特徴です。本ガイドラインで取り上げて頂いたCQは臨床の現場で適切な診療を実践していくために理解しておくべき重要な質問となっています。本ガイドラインを外来，病棟に常備して，必要に応じて大いに活用して頂ければ幸いです。

最後に，ご多忙の中，本ガイドラインの作成にご尽力いただきました作成委員会の泌尿器科の先生方，ご協力頂きました他科（放射線科および腫瘍内科）の先生方，そして外部評価委員の先生方に心から感謝申し上げます。

平成27年１月

一般社団法人日本泌尿器科学会
理事長　内藤　誠二

第1版　序

この度，三木恒治委員長のもと，精巣腫瘍診療ガイドラインが作成され，いよいよ刊行されることになりました。泌尿器科領域のがん診療ガイドラインとしては，前立腺癌，腎癌，膀胱癌に続くものとなります。

精巣腫瘍は，われわれが日常接する頻度はそれほど高いものではありませんが，泌尿器科領域の他腫瘍と違って乳幼児期と青壮年期に好発し，極めて進行が早いという特徴があり，その診療においては，迅速な臨床診断と正しい病理組織診断および病期診断が不可欠です。また，精巣腫瘍の治療における化学療法，放射線療法の役割は極めて大きく，特に化学療法の進歩は目覚ましいものがあります。転移を有する患者さんでも，適切な時期に，適切に化学療法を行い，手術療法や放射線療法を必要に応じて適切に併用していくことで，高率に治癒が期待できるようになってきました。しかし，いったんこれらの診断や治療の種類・時期を誤ると，大きく予後を損なう危険もあり，集学的治療を行うには，十分な知識と他科との連携，さらには高度な診断・治療設備が必要です。したがって，われわれ泌尿器科医の責任は極めて大きく，この診療ガイドラインの果たす役割も大きいと思います。適切な診療を実践するために，外来，病棟において本書を大いに活用していただければ幸いです。

最後に，本ガイドラインの作成にご尽力いただきました諸先生方に厚く御礼申し上げます。

平成21年10月

社団法人日本泌尿器科学会
理事長　内藤　誠二

2015 年版の作成にあたって

今回，日本泌尿器科学会より刊行された『精巣腫瘍診療ガイドライン 2015 年版』は，2009 年版に新たな改訂を加えたものです。基本的には 2009 年版の形式を踏襲しましたが，文献のアップデートおよびそれに伴う推奨の変更，実際のニーズにあったクリニカルクエスチョン（CQ）の改変を行いました。今回行った主な改変ポイントは以下の通りです。

① エビデンスレベル，推奨グレードの変更

Minds のガイドライン作成の手引きに記載されているものを用い，推奨グレードは 5 段階，エビデンスレベルは 7 段階で評価しました。

② CQ の改変

2009 年版は 32 個であったものを 30 個に改変しました。

③ IGCCC 判定時の HCG 測定に関する注意点の追加

本ガイドラインはあくまで，我が国における現時点での標準的と考えられる診療を示したものであって，強制力を持つものではありません。しかし，医療が多様化するにあたって，診療の均てん化に寄与するものと考えます。

最後に，改訂版を発刊するにあたり，ご多忙の中文献の吟味や本文作成，評価をいただきました作成委員の先生方，外部評価委員の先生方に感謝申し上げます。

本ガイドラインはさらに 3 年後をめどに改訂する予定ですが，より充実したガイドラインとなるためにも，お気づきの点やご意見がございましたら，本ガイドライン作成委員または日本泌尿器科学会までご進言いただければ幸いです。

平成 27 年 1 月

精巣腫瘍診療ガイドライン 2015 年版・作成委員長
三木　恒治

精巣腫瘍診療ガイドライン作成委員会

委員長　三木　恒治（京都府立医科大学泌尿器外科学教室・教授）

委　　員　荒井　陽一（東北大学大学院医学系研究科医科学専攻外科病態学講座泌尿器科学分野・教授）
羽渕　友則（秋田大学大学院医学系研究科医学専攻腫瘍制御医学系腎泌尿器科学講座・教授）
篠原　信雄（北海道大学大学院医学研究科腎泌尿器外科・教授）
河合　弘二（筑波大学大学院人間総合研究科腎泌尿器科学・男性機能科学・講師）
小川　良雄（昭和大学医学部泌尿器科講座・教授）
近藤　幸尋（日本医科大学付属病院泌尿器科・教授）
野々村祝夫（大阪大学大学院医学系研究科器官制御外科学（泌尿器科）・教授）
原　　勲（和歌山県立医科大学泌尿器科・教授）
金山　博臣（徳島大学大学院ヘルスバイオサイエンス研究部泌尿器科学分野・教授）
松原　昭郎（広島大学大学院医歯薬保健学研究院統合健康科学部門腎泌尿器科学・教授）
中川　昌之（鹿児島大学大学院医歯学総合研究科泌尿器科学分野・教授）
坂田　耕一（札幌医科大学医学部放射線医学講座・教授）
安藤　正志（愛知県がんセンター薬物療法部・医長）

外部評価委員　平岡　真寛（京都大学大学院医学研究科放射線医学講座放射線腫瘍学・画像応用治療学・教授）
勝俣　範之（日本医科大学武蔵小杉病院腫瘍内科・教授）
藤元　博行（国立がん研究センター中央病院泌尿器科腫瘍学・科長）
永森　　聡（国立病院機構北海道がんセンター泌尿器科・医長）
鳶巣　賢一（がん・感染症センター都立駒込病院・院長）

文献検索　樋之津史郎（岡山大学病院新医療研究開発センター・教授）
山口直比古（日本医学図書館協会（個人会員））

事務局　中村　晃和（京都府立医科大学泌尿器外科学教室・講師）
垣本　健一（大阪府立病院機構大阪府立成人病センター泌尿器科・副部長）

目　次

精巣腫瘍診療ガイドライン改訂の経緯および手順

精巣腫瘍治療オーバービュー

成人の精巣に発生する腫瘍の大半は胚細胞腫であり，本ガイドラインは，「精巣胚細胞腫瘍」の診療に主眼を置くこととする。

精巣腫瘍の発生率は，人口10万人あたり1-2人とまれな疾患である。小児期にも小さなピークがあるが，最大のピークが20-30歳台であり，これらの年代における悪性新生物の中では最も発生頻度が高い。また，比較的早期から転移をきたすことが知られており，悪性度が高いことも特徴の1つである。

精巣腫瘍の約50%は，転移を認めないStage Ⅰのセミノーマであり，経過観察や予防的放射線療法が選択され，Stage Ⅰの非セミノーマに関しては，経過観察，化学療法，即時の後腹膜リンパ節郭清などの選択肢がある。これらの早期精巣腫瘍に関しては，再発の際いかに早く発見できるか，またいかに再発率を低下させるかが主要な課題である。

精巣腫瘍の約30%の症例は，転移を有する進行性精巣腫瘍として認められるが，シスプラチンの導入以降，たとえ転移を認めても，抗がん剤による化学療法が著効し，転移のある症例の約80%を治癒に導くことができるようになった。特に1997年にInternational Germ Cell Cancer Collaborative Group（IGCCCG）からIGCCC（International Germ Cell Classification）が発表されて以来，転移を有する精巣腫瘍の治療指針がある程度，整えられたといえる。

しかしながら，導入化学療法であるBEP療法が適切に行われなかった場合や，導入化学療法に抵抗性を示す場合，非常に治療に難渋する場合があるのも事実である。この場合，救済化学療法が必要になるが，以前から行われていたVIP療法やVeIP療法では満足のいく成績が得られず，大量化学療法が試みられたが，明らかな優位性は証明されていない。新規抗癌剤として，パクリタキセルやゲムシタビン，イリノテカンといった薬剤が使用され，特にパクリタキセルは本邦でも保険診療が可能となった。また，化学療法後の残存腫瘍に対する方針も非常に重要であり，現状では，可能であれば後腹膜リンパ節郭清などにより残存腫瘍は全て摘除することが望ましいと考えられる。摘出腫瘍に残存癌を認める場合は，補助化学療法が考慮される。

青年期・壮年期に発生し長期生存が望めるため，晩期合併症や忍容性の問題が付きまとう。このため，精子保存や5年目以降も継続的な経過観察が必要となる。

以上のように，精巣胚細胞腫瘍は，転移があったとしても根治の望める数少ない固形癌であるが，一部の症例は難治例となる。また，化学療法後の残存腫瘍切除には高度な技術が要求されることおよび複数領域の医師による「集学的治療」が必要となることから，経験豊富な施設で系統的な治療が行われることが望まれる。

ガイドライン作成の目的

精巣腫瘍診療ガイドラインは，一般実地医家および一般泌尿器科を対象として，精巣腫瘍

に関して evidence based medicine の手法に基づいた，効果的・効率的な診療を体系化することを目的とする。

作成の経緯

日本泌尿器科学会では泌尿器癌に対するガイドライン作成および改訂を進めており，その一環として精巣腫瘍に対して，平成 24 年 10 月に，京都府立医科大学泌尿器科　三木恒治教授を委員長として，委員 16 名，事務局 2 名の構成で「精巣腫瘍診療ガイドライン」作成委員会を組織した（表 1）。

表 1 「精巣腫瘍診療ガイドライン（改訂版）」作成委員会の構成

委員長	1	三木恒治（京都府立医科大学）
東部 B	2	荒井陽一（東北大学）
	3	羽渕友則（秋田大学）
	4	篠原信雄（北海道大学）
東部 A	5	河合弘二（筑波大学）
	6	小川良雄（昭和大学）
	7	近藤幸尋（日本医大）
中部	8	野々村祝夫（大阪大学）
	9	原　　勲（和歌山県立医科大学）
西部	10	金山博臣（徳島大学）
	11	松原昭郎（広島大学）
	12	中川昌之（鹿児島大学）
他科	13	坂田耕一（放射線科）（札幌医科大学）
	14	安藤正志（腫瘍内科）（愛知県がんセンター）
文献検索		樋之津史郎（新医療研究開発センター）（岡山大学）
		山口直比古（日本医学図書館協会［個人会員］）
事務	15	中村晃和（京都府立医科大学）
	16	垣本健一（大阪府立成人病センター）
外部評価委員		平岡真寛（放射線科）（京都大学）
		勝俣範之（腫瘍内科）（日本医科大学）
		藤元博行（国立がん研究センター）
		永森　聡（北海道がんセンター）
		鳶巣賢一（都立駒込病院）

作成方法

本ガイドラインは，Minds「診療ガイドライン作成の手引き」に基づいて作成した。

まず初版のクリニカルクエスチョン（CQ）を見直し，統合や変更を行った。その結果，32 項目あった CQ を 30 項目とし，HCG 測定に関する注意点をコラムという形で追加した。文献検索のための key word を設定し，2006 年―検索辞典に出版された文献を PubMed および医学中央雑誌を用いて検索した。検索にあたっては，日本医学図書館協会の協力を得て，

山口直比古先生および樋之津史郎先生を中心に行った。また，期間外の文献でも重要な文献に関しては，各委員の裁量で適宜追加を行った。

各 CQ に対して，必要な文献を抽出し，先に述べた海外のガイドラインとも照らし合わせて適切な文献が選択されているかを確認したのち，各 CQ に対する本文作成，つまり，推奨グレード・解説の作成を行った。各 CQ で引用された文献に対して，各委員の所属する大学および関連施設の協力を得て，批判的吟味を加え，構造化抄録の作成を行った。

なお，エビデンスレベル，推奨グレードは Minds「診療ガイドライン作成の手引き」の基準を用いて作成したが（表 2），エビデンスレベルの低いまたは評価の分かれるものに関しては，作成委員会の議論および合意を反映することとした。本ガイドライン公開に当たっては，外部委員の評価を受けた（表 1）。

表 2　本ガイドラインで採用した推奨グレードならびにエビデンスレベル
（Minds「診療ガイドライン作成に手引き」の基準）

推奨グレード

A	強い根拠があり，行うよう強く勧められる
B	科学的根拠があり，行うよう勧められる
C1	科学的根拠はないが，行うよう勧められる
C2	科学的根拠がなく，行わないよう勧められる
D	無効性あるいは害を示す科学的根拠があり，行わないよう勧められる

エビデンスレベル

Ⅰ	システマティックレビュー/RCT のメタアナリシス
Ⅱ	1 つ以上のランダム化比較試験による
Ⅲ	非ランダム化比較試験による
Ⅳa	分析疫学的研究（コホート研究）
Ⅳb	分析疫学的研究（症例対照研究，横断研究）
Ⅴ	記述研究（症例報告やケース・シリーズ）
Ⅵ	患者データに基づかない，専門委員会や専門家個人の意見

本ガイドライン使用時の留意点

ガイドラインは，作成時点での標準的と考えられる診断・治療における指針であり，運用に際しては現場の実情，患者の特性などに応じて柔軟に使用すべきものである。また，エビデンスの根幹をなす文献については，本邦での文献が主体であることが望ましいが，わが国では randomized control trial が少なく，海外の文献が主体となっていることに注意を払う必要がある。

公開

本ガイドラインは，広く利用されるために，出版物として公表し，日本泌尿器科学会，日本癌治療学会および Minds のホームページから，医療従事者および一般市民向けに公開す

る。また，構造化抄録に関しては，日本泌尿器科学会のホームページで公開する。

利益相反

本ガイドライン作成に関与した委員および評価者は，特定の利益団体との関与はなく，委員相互の利害対立もないことが確認されている。各委員の利益相反は，日本泌尿器科学会に届けている。

今後の予定

公開後，泌尿器科学会を中心に各関係者からの評価を受け，また新しいエビデンスを勘案し，3 年をめどに改訂作業を行う予定である。

精巣腫瘍診療基本アルゴリズム

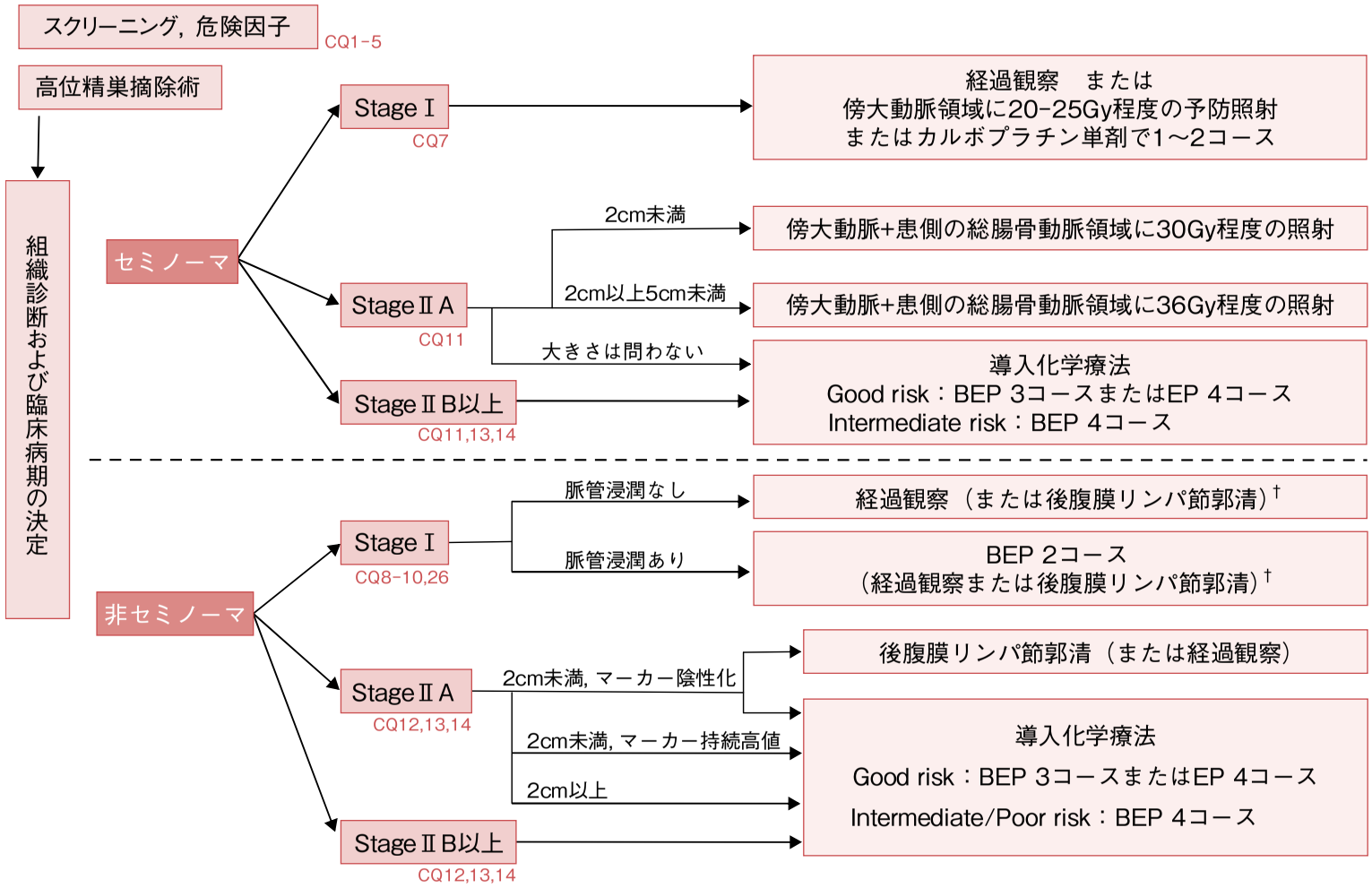

※Stage分類は精巣腫瘍取扱い規約第3版（付表1），リスク分類はIGCCC（付表2）に準拠
† 最近のガイドラインでは，低リスク（脈管侵襲なし）で化学療法を選択する場合はBEP療法1コース，高リスク（脈管侵襲あり）ではBEP療法1-2コース，が推奨されている（2017年EAUガイドライン，2017年NCCNガイドラインを参照）

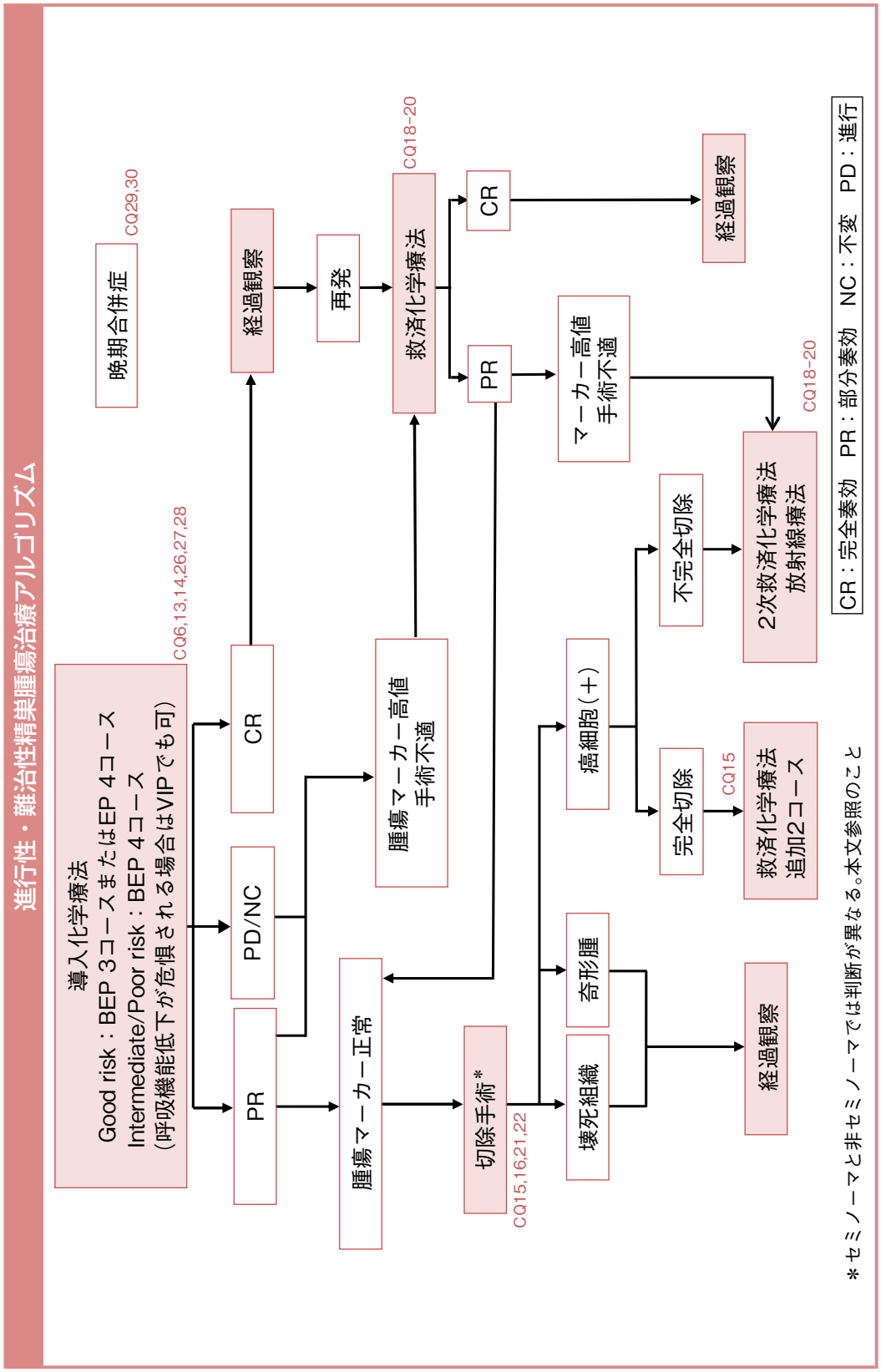
進行性・難治性精巣腫瘍治療アルゴリズム
導入化学療法
Good risk：BEP 3コースまたはEP 4コース
Intermediate/Poor risk：BEP 4コース
(呼吸機能低下が危惧される場合はVIPでも可)
CQ6,13,14,26,27,28
晩期合併症
CQ29,30
PR
PD/NC
CR
経過観察
腫瘍マーカー正常
腫瘍マーカー高値
手術不適
再発
救済化学療法
CQ18-20
切除手術*
CQ15,16,21,22
壊死組織
奇形腫
癌細胞(+)
PR
CR
マーカー高値
手術不適
経過観察
完全切除
不完全切除
CQ15
救済化学療法
追加2コース
2次救済化学療法
放射線療法
CQ18-20
経過観察
CR：完全奏効　PR：部分奏効　NC：不変　PD：進行
＊セミノーマと非セミノーマでは判断が異なる。本文参照のこと

付表１　精巣胚細胞腫瘍の組織分類（精巣腫瘍取り扱い規約第３版）

a. 胚細胞腫瘍 Germ cell tumors
　1）精細管内胚細胞腫瘍 Intratubular malignant germ cells, ITMGC
　2）単一組織型 Tumors of one histological type, pure forms
　　① セミノーマ Seminoma
　　亜型：合胞性栄養膜細胞を伴うセミノーマ
　　（Seminoma with syncytiotrophoblastic cells）
　　② 精母細胞性セミノーマ Spermatocytic seminoma
　　亜型：肉腫を伴う精母細胞性セミノーマ
　　（Spermatocytic seminoma with sarcoma）
　　③ 胎児性癌 Embryonal carcinoma
　　④ 卵黄嚢腫瘍 Yolk sac tumors
　　⑤ 多胎芽腫 Polyembryoma
　　⑥ 絨毛性腫瘍 Trophoblastic tumors
　　a）絨毛癌 Choriocarcinoma
　　b）胎盤部栄養膜細胞性腫瘍 Placental site trophoblastic tumor
　　⑦ 奇形腫 Teratomas
　　a）成熟奇形腫 Mature teratoma
　　皮様奇形腫 Dermoid cyst
　　b）未熟奇形腫 Immature teratoma
　　c）悪性部分を伴う奇形腫 Teratoma with malignant area
　3）混合型 Tumors of more than one histological type, mixed forms
b. 性索/間質腫瘍 Sex cord/gonadal stromal tumors
　1）単一型 Pure forms
　　① ライディック細胞腫 Leydig cell tumor
　　② セルトリ細胞腫 Sertoli cell tumor
　　亜型：a）大細胞性石灰化セルトリ細胞腫 Large cell calcifying Sertoli cell tumors
　　b）高脂質性セルトリ細胞腫 Lipid-rich Sertoli cell tumors
　　③ 顆粒膜細胞腫 Granulose cell tumor
　　a）成人型顆粒膜細胞腫 Adult type granulose cell tumor
　　b）若年型顆粒膜細胞腫 Juvenile type granulose cell tumor
　　④ 莢膜細胞腫/線維腫群腫瘍 Tumors of the thecoma/fibroma group
　2）不完全分化型性索・性腺間質腫瘍
　　Incompletely differentiated sex cord/gonadal stromal tumors
　3）混合型 Mixed forms
　4）分類不能型 Unclassified forms

付表 2　IGCCC：International Germ Cell Classification

Good prognosis	
非セミノーマ	セミノーマ
精巣または後腹膜原発で，肺以外の臓器転移を認めない。さらに，腫瘍マーカーが，以下の条件をみたす。すなわち，AFP＜1000 ng/mL で，hCG＜5000 IU/L で，しかも，LDH＜1.5 x 正常上限値である。 *5 年非再発率 89%，5 年生存率 92%	原発巣は問わないが，肺以外の臓器転移を認めない。さらに，腫瘍マーカーが，以下の条件をみたす。すなわち，AFP は正常範囲内であるが，hCG および LDH に関しては問わない。 *5 年非再発率 82%，5 年生存率 86%
Intermediate prognosis	
非セミノーマ	セミノーマ
精巣または後腹膜原発で，肺以外の臓器転移を認めない。さらに，腫瘍マーカーが，以下の条件をみたす。すなわち，AFP≧1000 ng/mL で≦10000 ng/mL，または，hCG≧5000 IU/L で，≦50000 IU/L，または，LDH≧1.5 x 正常上限値で≦10 x 正常上限値である。 *5 年非再発率 75%，5 年生存率 80%	原発巣は問わないが，肺以外の臓器転移を認める。さらに，腫瘍マーカーが，以下の条件をみたす。すなわち，AFP は正常範囲内であるが，hCG および LDH に関しては問わない。 *5 年非再発率 67%，5 年生存率 72%
Poor prognosis	
非セミノーマ	セミノーマ
縦隔原発，または肺以外の臓器転移を認めるか，あるいは腫瘍マーカーが，以下の条件をみたす。すなわち，AFP＞10000 ng/mL，または hCG＞50000 IU/L，または LDH＞10 x 正常上限値である。 *5 年非再発率 41%，5 年生存率 48%	該当するものはない。

*非再発率および全生存率に関して，1997 年に報告された当時のものであり，近年の報告では，成績は向上している。特に非セミノーマの poor prognosis 群の向上は目覚ましく，約 70-80%の全生存率を得られる。

付表 3　IGCCCG 2：International Germ Cell Cancer Consensus Group 2

Points / Variables	−1	0	1	2	3
組織型	セミノーマ	非セミノーマ			
原発巣		性腺	後腹膜		縦隔
反応性		CR/PRm −	PRm + /SD	PD	
PFI		＞3 months	3 months		
AFP salvage		Normal	＜1,000	≧1,000	
HCG salvage		＜1,000	≧1,000		
LBB		なし	あり		
Score sum（values from 0 to 10）					
Regroup score sum into categories：（0）= 0；（1 or 2）= 1；（3 or 4）= 2；（5 or more）= 3					
Add histology score points：pure seminoma = −1；nonseminoma or mixed tumors = 0					
Final prognostic score −1 = very low risk；0 = low risk；1 = intermediate risk；2 = high risk；3 = very high risk					

※ AFP = アルファフェトプロテイン
※ hCG = ヒト絨毛性性腺ゴナドトロピン
※ IGCCCG = International Germ Cell Cancer Collaborative Group；LBB = 肝，脳，骨転移
※ PFI = プラチナ製剤無使用期間
※ PRm − ；partial response with marker normalization
※ PRm + ；partial response without marker normalization
※救済化学療法開始時の予後予測分類であり，初回化学療法の際は，従来のIGCC分類を用いる。

CQ 1

精巣腫瘍にはどのような危険因子があるか？

推奨

精巣腫瘍の家族歴，停留精巣，反対側の精巣腫瘍の既往は，精巣腫瘍の危険因子である。不妊症・精液検査異常もリスクになる。早産・低体重児・未熟児，牛乳・チーズの摂取，高身長なども危険因子の可能性がある。

解説　精巣腫瘍は多くの西洋諸国において，20 世紀半ばから発生率が増加しているが，精巣腫瘍の疫学は明確にはなっていない。精巣腫瘍の発生には，遺伝的因子と環境因子が関わっており，人種における発生率の差異，家族性発生，エストロゲンなど，胎内ホルモン環境や母親の喫煙など胎児期における影響，未熟児や低体重児・停留精巣や環境ホルモン被曝など，出生から思春期における影響など多くの因子が関わっている[1-3]。

精巣腫瘍の家族性発生では，父親が精巣腫瘍であれば 4 倍のリスク，兄弟が精巣腫瘍であれば 8 倍のリスクがあり，兄弟では環境因子も共有するため様々な因子が加わると，10 倍以上のリスクがあるとされている[1]。一方，家族性発生例における遺伝子解析の結果からは，精巣腫瘍の発生には単一の遺伝子だけではなく，複数の遺伝子が関わることが示唆されている[4]。また，両側発生例の研究から，反対側の精巣腫瘍のリスクは 25 倍になるとの報告もある[2]。精細管内悪性胚細胞腫（精細管上皮内癌：CIS）は 5 年以内に 50%が精巣腫瘍になるとの報告があり，思春期に CIS を有する場合，ほぼ全例で精巣腫瘍を発症するとの考えもある[3]。

停留精巣に関しては多くの報告があり，確立した危険因子とされている[1-3,5]。21 の研究をまとめると，4.8 倍のリスクになるとの報告[2]，2-4 倍のリスク・5-10 倍のリスクになるとの報告[3]，手術の時期が遅くなるとリスクが高くなるとの報告[1]などがある。スウェーデンの多数例での解析では，精巣固定術を 13 歳未満で施行した場合はリスクが 2.23 倍になるのに対し，13 歳以上で施行した場合は 5.40 倍になると報告されている[6]。さらに，停留精巣があるとリスクが 3.71 倍，尿道下裂があるとリスクが 2.13 倍になるとの報告もある[7]。

また，不妊症や精液検査所見の異常と精巣腫瘍の関連も報告されている[8,9]。不妊症と診断された場合はリスクが 2.4 倍との報告[9]，精液検査に異常のある不妊症の男性は 20 倍のリスクがあるとの報告もある[8]。また，妊孕性低下（subfertility）は精巣腫瘍のリスクが 1.68 倍との報告もある[10]。

出生前あるいは周産期の因子として，エストロゲンなど胎内のホルモン環境の

関与が考えられ，母親の年齢，妊娠期間中の悪心（つわり）の程度，妊娠期間中の出血，母親の喫煙，妊娠期間の長さ，出生児の体重，新生児黄疸などがある[1-3, 11]。母親の年齢が 15-19 歳の場合はリスクが約 2 倍になり，低体重児（2,500 g 未満）または 2 週間以上早く出産した場合，母親が妊娠 12 カ月前に避妊薬を内服していた場合もリスクがやや高くなる[11]。超早産（22-29 週）ではリスクが 3.95 倍との報告もある[12]。一方，北欧各国の疫学調査から，母親の喫煙率と精巣腫瘍の発生率が相関していたが，その後の研究からは明確な関連はみられなかったと報告されている[13,14]。

食事や体格との関連の報告もある[15-17]。チーズ，牛乳，ガラクトースを多く摂取するとリスクが高くなる[16]，身長が高いと精巣腫瘍のリスクが高くなり，小児期の栄養状態が関連する[17]，高身長は有意なリスク[18]と報告されている。

本邦においても，精巣腫瘍患者に停留精巣・尿道下裂・腹膜鞘状突起の不完全閉鎖などの有意な頻度の合併症がみられ，停留精巣・周産期因子・家族因子が危険因子になるかもしれないとの報告がある[19]。

文献

1）Richiardi L, Pettersson A, Akre O. Genetic and environmental risk factors for testicular cancer. Int J Androl. 2007；30（4）：230-40.（Ⅵ）

2）Dieckmann, KP, Pichlmeier U. Clinical epidemiology of testicular germ cell tumors. World J Urol. 2004；22：2-14.（Ⅵ）

3）Garner MJ, Turner MC, Ghadirian P, et al. Epidemiology of testicular cancer：an overview. Int J Cancer. 2005；116：331-9.（Ⅵ）

4）Crockford GP, Linger R, Hockley S, et al. Genome-wide linkage screen for testicular germ cell tumour susceptibility loci. Hum Mol Genet. 2006；15：443-51.（Ⅴ）

5）McGlynn KA, Graubard BI, Klebanoff MA, et al. Risk factors for cryptorchism among populations at differing risks of testicular cancer. Int J Epidemiol. 2006；35（3）：787-95.（Ⅳb）

6）Pettersson A, Richiardi L, Nordenskjold A, et al. Age at surgery for undescended testis and risk of testicular cancer. N Engl J Med. 2007；356：1835-41.（Ⅳa）

7）Schnack TH, Poulsen G, Myrup C, et al. Familial coaggregation of cryptorchidism, hypospadias, and testicular germ cell cancer：a nationwide cohort study. J Natl Cancer Inst. 2010；102：187-92.（Ⅳa）

8）Raman JD, Nobert CF, Goldstein M. Increased incidence of testicular cancer in men presenting with infertility and abnormal semen analysis. J Urol. 2005；174（5）：1819-22.（Ⅳb）

9）Doria-Rose VP, Biggs ML, Weiss NS. Subfertility and the risk of testicular germ cell tumors（United States）. Cancer Causes Control. 2005；16（6）：651-6.（Ⅳb）

10）Peng X, Zeng X, Peng S, et al. The association risk of male subfertility and testicular cancer：a systematic review. PLoS One. 2009；4（5）：e5591. doi：10.1371/journal. pone. 0005591. Epub 2009 May 18.（Ⅵ）

11）Coupland CA, Forman D, Chilvers CE, et al. Maternal risk factors for testicular cancer：a population-based case-control study（UK）. Cancer Causes Control. 2004；15（3）：277-

83.（Ⅳb）
12）Crump C, Sundquist K, Winkleby MA, et al. Gestational age at birth and risk of testicular cancer. Int J Cancer. 2012；131：446-51.（Ⅳa）
13）Pettersson, A., Kaijser, M., Richiardi, L., et al. Women smoking and testicular cancer：one epidemic causing another?. Int J Cancer. 2004；109：941-4.（Ⅳa）
14）Pettersson, A., Akre, O., Richiardi, et al. Maternal smoking and the epidemic of testicular cancer：a nested case-control cancer. Int J Cancer. 2007；120：2044-6.（Ⅳb）
15）Garner MJ, Birkett NJ, Johnson KC, et al. Dietary risk factors for testicular carcinoma. Int J Cancer. 2003；106（6）：934-41.（Ⅳb）
16）Stang A, Ahrens W, Baumgardt-Elms C, et al. Adolescent milk fat and galactose consumption and testicular germ cell cancer. Cancer Epidemiol Biomarkers Prev. 2006；15：2189-95.（Ⅳb）
17）Dieckmann KP, Pichlmeier U. Is risk of testicular cancer related to body size?. Eur Urol. 2002；42：564-9.（Ⅳb）
18）McGlynn KA, Sakoda LC, Rubertone MV, et al. Body size, dairy consumption, puberty, and risk of testicular germ cell tumors. Am J Epidemiol. 2007；165：355-63.（Ⅳb）
19）Kanto S, Hiramatsu M, Suzuki K, et al. Risk factors in past histories and familial episodes related to development of testicular germ cell tumor. Int J Urol. 2004；11：640-6.（Ⅳb）

CQ 2

精巣腫瘍の原発巣の診断において，どのような画像検査法が推奨されるか？

推奨グレード **A**

超音波検査は原発巣の診断に極めて有用である。局所の血流が評価可能なカラードップラー超音波検査が有用である。

推奨グレード **B**

超音波検査以外では，MRI も有用である。

解 説　陰嚢部超音波検査*は精巣腫瘍の初期診断に有用であり，腫瘍の多くは低エコー領域として検出される[1)]。精巣腫瘍の多くは悪性であり，カラードップラー超音波検査ならびに MRI は，充実性の悪性腫瘍における高い vascularity を検出することが可能である[2-5)]。表皮嚢胞（epidermal cyst）の特徴として，超音波検査で渦巻き状あるいは同心円状をなす高エコー領域と低エコー領域の特徴的な層状構造[3)]を示し，MRI では T2 低信号で造影効果のない被膜とほぼ均一な T2 高信号領域[4)]が挙げられる。

近年，組織の硬度を判定するために real time sonoelastography が陰嚢にも使われている。まだ単独での評価は難しく，カラードップラー超音波検査を併せて行うことで診断率を上げている[6,7)]。

*検査には 7.5MHz のプローブを用いる。

文 献

1）Dohle GR, Schröder FH. Ultrasonographic assessment of the scrotum. Lancet. 2000；356（9242）：1625-6.（Ⅳ）

2）Howlett DC, Marchbank ND, Sallomi DF. Pictorial review. Ultrasound of the testis. Clin Radiol. 2000；55（8）：595-601.（Ⅳ）

3）Basu S, Howlett DC. High-resolution ultrasound in the evaluation of the nonacute testis. Abdom Imaging. 2001；26（4）：425-32.（Ⅳ）

4）Watanabe Y, Dohke M, Ohkubo K, et al. Scrotal disorders：evaluation of testicular enhancement patterns at dynamic contrast-enhanced subtraction MR imaging. Radiology. 2000；217（1）：219-27.（Ⅳ）

5）Tsili AC, Argyropoulou MI, Giannakis D, et al. MRI in the characterization and local staging of testicular neoplasms. AJR Am J Roentgenol. 2010；194（3）：682-9.（Ⅲ）
6）Goddi A, Sacchi A, Magistretti G, et al. Real-time tissue elastography for testicular lesion assessment. Eur Radiol. 2012；22（4）：721-30.（Ⅲ）
7）Aigner F, De Zordo T, Pallwein-Prettner L, et al. Real-time sonoelastography for the evaluation of testicular lesions. Radiology. 2012；263（2）：584-9.（Ⅲ）

CQ 3

対側精巣の ITMGC（intratubular malignant germ cells）診断のための生検は推奨されているか？

推奨グレード **C2**

対側精巣に対して，ITMGC 診断目的で生検を行うことの有用性を積極的に支持する明確な根拠は乏しい。

解 説　以下に示す理由から，精巣生検で ITMGC（intratubular malignant germ cells）を診断することの有用性は明らかではなく，対側生検の臨床的意義について明確な根拠はないと判断される。

1）ITMGC と診断されても，その後の対応について明確な基準がないこと[1)]。
2）ITMGC の有無に関わらずその後の経過観察が必要であること[1,2)]。
3）異時発生例の治療成績が良好であること[1)]。
4）95％の症例にとって必要ない検査であること[3)]。

精巣生検により ITMGC が検出される頻度は 2-5％程度であるとの報告が多い。534 例の不妊男性に関して施行された両側精巣生検での ITMGC 検出率は 2.4％[4)]，2,318 例の精巣 germ cell tumor 症例において，対側の ITMGC は 119 例（5.1％）に検出されている[5)]。高位精巣摘除術後に対側生検を施行した 55 症例の検討では，2 例（3.6％）に ITMGC が検出されている[3)]。

しかし，ITMGC 発生のハイリスク症例に限って生検を施行することを妥当とする意見もある[2,6)]。ITMGC 発生のリスク因子としては，精巣萎縮，停留精巣の既往，造精機能障害などが挙げられる[3-5)]。

文 献

1）Hentrich M, Weber N, Bergsdorf T, et al. Management and outcome of bilateral testicular germ cell tumors：Twenty-five year experience in Munich. Acta Oncol. 2005；44：529-36.（Ⅲ）
2）Heidenreich A. Contralateral testicular biopsy in testis cancer：current concepts and controversies. BJU Int. 2009；104：1346-50.（Ⅲ）
3）菅藤　哲，平松正義，竹内　晃，他．精巣腫瘍対側精巣生検において Carcinoma in situ と診断された症例の検討．日泌尿会誌．2004；95：35-41.（Ⅳb）
4）McLachlan RI, Rajpert-De Meyts E, Hoei-Hansen CE, et al. Histological evaluation of the

human testis--approaches to optimizing the clinical value of the assessment : mini review. Hum Reprod. 2007 ; 22 : 2-16.（Ⅲ）

5）Dieckmann KP, Kulejewski M, Pichlmeier U, et al. Diagnosis of contralateral testicular intraepithelial neoplasia（TIN）in patients with testicular germ cell cancer : systematic two-site biopsies are more sensitive than a single random biopsy. Eur Urol. 2007 ; 51 : 175-83.（Ⅲ）

6）Dieckmann KP, Kulejewski M, Heinemann V, et al. Testicular biopsy for early cancer detection--objectives, technique and controversies. Int J Androl. 2011 ; 34 : e7-13.（Ⅲ）

CQ 4

精巣腫瘍の病期診断において，どのような画像検査法が推奨されるか？

推奨グレード **A**

初期の病期診断においては，胸部・腹部・骨盤部 CT は必須である。

推奨グレード **B**

脳 MRI，骨シンチグラフィは，その転移が疑われる場合に行う。

解説　近年の CT スキャンの精度向上は目覚ましく，胸部・腹部・骨盤部の CT スキャンは，初期病期診断のための画像検査として必須である。しかし，セミノーマで腹部リンパ節転移のない症例に関しては，胸部 CT は省略できるかもしれない。肺および縦隔病変に関しては，胸部 CT は胸部単純 X 線撮影よりも感度が高いため，転移巣の検索としては胸部 CT を行うべきである。しかし，1 cm 以下の肺病変については，偽陽性の場合があることを知っておくべきである[1-7]。

CT 診断装置の精度向上にもかかわらず，腹部 CT では微小転移や正常サイズの病変を転移と診断することはできないため，偽陰性率が比較的高くなってしまう場合がある。そのため，腫瘍マーカーが正常の場合，Stage Ⅰ と Stage ⅡA（欧米での分類で 2 cm 未満の転移）との鑑別は困難な場合がある[8,9]。

腹部 MRI は，CT 以上の情報が得られないため，造影剤が使用できない患者，放射線被曝を拒否する患者に推奨される[10,11]。

FDG-PET スキャンは，初期病期診断の画像検査法として，推奨される明確なエビデンスはない[12,13]。

脳 MRI や骨シンチグラフィは，その転移が疑われる場合や症状がある場合，または，非常に大きな転移巣や多臓器に転移を認める場合や，腫瘍マーカーが非常に高値など腫瘍の進行が高度な場合に行う[14,15]。

文献

1）White PM, Howard GC, Best JJ, et al. The role of computed tomographic examination of the pelvis in the management of testicular germ cell tumours. Clin Radiol. 1997；52：124-

9.（Ⅳa）
2）Meyer CA, Conces DJ. Imaging of intrathoracic metastases of nonseminomatous germ cell tumors. Chest Surg Clin N Am. 2002；12：717-38.（Ⅵ）
3）White PM, Adamson DJ, Howard GC, et al. Imaging of the thorax in the management of germ cell testicular tumours. Clin Radiol. 1999；54：207-11.（Ⅳa）
4）Lashley DB, Lowe BA. A rational approach to managing stage Ⅰ nonseminomatous germ cell cancer. Urol Clin North Am. 1998；25：405-23.（Ⅵ）
5）Leibovitch I, Foster RS, Kopecky KK, et al. Identification of clinical stage A nonseminomatous testis cancer patients at extremely low risk for metastatic disease：a combined approach using quantitative immunohistochemical, histopathologic, and radiologic assessment. J Clin Oncol. 1998；16：261-8.（Ⅳa）
6）Barentsz J, Takahashi S, Oyen W, et al. Commonly used imaging techniques for diagnosis and staging. J Clin Oncol. 2006；24：3234-44.（Ⅵ）
7）Sohaib SA, Koh DM, Husband JE. The role of imaging in the diagnosis, staging, and management of testicular cancer. Am J Roentgenol. 2008；191：387-95.（Ⅵ）
8）McLeod DG, Weiss RB, Stablein DM, et al. Staging relationships and outcome in early stage testicular cancer：a report from the Testicular Cancer Intergroup Study. J Urol. 1991；145：1178-83；discussion 1182-3.（Ⅳa）
9）Leibovitch I, Foster RS, Kopecky KK, et al. Improved accuracy of computerized tomography based clinical staging in low stage nonseminomatous germ cell tumor using size criteria of retroperitoneal lymph nodes. J Urol. 1995；154：1759- 63.（Ⅳa）
10）Hogeboom WR, Hoekstra HJ, Mooyart EL, et al. Magnetic resonance imaging of retroperitoneal lymph node metastases of nonseminomatous germ cell tumors of the testis. Eur J Surg Oncol. 1993；19：429-37.（Ⅴ）
11）Sohaib SA, Hoh DM, Barbachano Y, et al. Prospective assessment of MRI for imaging retroperitoneal metastases from testicular germ cell tumours. Clinical Radiology. 2009；64：, 362-7.（Ⅳb）
12）de Wit M, Brenner W, Hartmann M, et al.[18F]-FDG-PET in clinical stage Ⅰ/Ⅱ nonseminomatous germ cell tumours：results of the German multicentre trial. Ann Oncol. 2008；19：1619-23.（Ⅳb）
13）Huddart RA, O'Doherty MJ, Padhani A, et al. 18fluorodeoxyglucose positron emission tomography in the prediction of relapse in patients with high- risk, clinical stage Ⅰ nonseminomatous germ cell tumors：preliminary report of MRC Trial TE22--the NCRI Testis Tumour Clinical Study Group. J Clin Oncol. 2007；25：3090-5.（Ⅳa）
14）Bokemeyer C, Nowak P, Haupt A, et al. Treatment of brain metastases in patients with testicular cancer. J Clin Oncol. 1997；15：1449-54.（Ⅳb）
15）Fosså SD, Bokemeyer C, Gerl A, et al. Treatment outcome of patients with brain metastases from malignant germ cell tumors. Cancer. 1999；85：988-97.（Ⅳb）

Column1

化学療法後 hCG 値が完全に陰性化しない場合の注意点

hCG 測定における偽陽性としては，従来は LH との交差反応が問題とされていた。しかし，LH との交差性に関しては，hCG に対する特異性の高い抗体が用いられている最近の測定法では問題になりにくいとされている。一方で最近，化学療法施行中，施行後に高頻度に見られる精巣機能不全状態では，下垂体より hCG が産生されることがわかってきた。

この下垂体 hCG は，最近の測定法でも偽陽性の原因となりえる[1)]。特に，化学療法施行中に hCG の減衰が低値ながらもプラトーとなった場合には注意が必要である。腫瘍由来の真の hCG との鑑別には，テストステロン負荷テストが有用である[1,2)]。

文献

1）Gilligan TD, Seidenfeld J, Basch EM, et al. American Society of Clinical Oncology. American Society of Clinical Oncology Clinical Practice Guideline on uses of serum tumor markers in adult males with germ cell tumors. J Clin Oncol. 2010；28：3388-404.

2）Hoshi S, Suzuki K, Ishidoya S, et al. Significance of simultaneous determination of serum human chorionic gonadotropin（hCG）and hCG-beta in testicular tumor patients. Int J Urol. 2000；7：218-23.（Ⅳb）

CQ 5

精巣腫瘍の腫瘍マーカーとして，何が推奨されるか？

推奨グレード **A**

α-胎児性タンパク（alpha-fetoprotein：AFP）およびヒト絨毛性性腺刺激ホルモン（human chorionic gonadotropin：hCG）は，胚細胞腫瘍の診断および治療の効果判定に必須である。

推奨グレード **B**

AFP 分画（AFP-L3）は，時に病勢を反映し，参考になる。

推奨グレード **A**

乳酸脱水素酵素（lactic dehydrogenase：LDH）は，精巣腫瘍に特異的ではないが，陽性率は高く，特にセミノーマでは有用である。また，IGCCC の判定に必須である。

解説　精巣腫瘍の腫瘍マーカーとしての AFP，hCG，LDH の重要性は確立されており，1997 年に IGCCC（International Germ Cell Concensus Classification）が報告されて以来，病期診断，治療効果判定，経過観察に必須なものとなっている[1)]。この IGCCC における腫瘍マーカーの評価時期は初診時と考えがちであるが，精巣摘除後（化学療法前）であることに留意すべきである。さて，全精巣腫瘍のうち約 50％は 1 つないし 2 つの腫瘍マーカーが上昇していると報告されている[2,3)]。これら 3 種類のマーカーは，転移を有する非セミノーマでは，特に治療後の再発の初期徴候となりうるため重要である。

LDH を AFP や hCG と比較すると，精巣腫瘍に疾患特異性があるわけではないが，進行癌や再発の症例で上昇が見られるために有用と考えられている[4)]。肝疾患などの他疾患でも上昇しうるため，その解釈には注意が必要である。Venkitaraman らは 499 名の Stage Ⅰ精巣腫瘍の経過観察での LDH 測定の意義について検討した[4)]。その結果，再発患者 15 名中 6 名に LDH 上昇を認めたが，持続的な偽陽性が 9.1％に見られ，結果的に感度は 40％，特異度は 90.5％，positive predictive value は 12.8％であり，経過観察中の LDH 測定は有用であるが，その解釈には注意を要すると報告した[4)]。

AFP はいずれの Stage においても胎児性癌や卵黄嚢腫瘍で上昇するが，肝疾患でも上昇することがある。AFP は非セミノーマの 50-70％で上昇すると報告されている。Beck らは 779 名の非セミノーマ患者で，後方視的に精巣摘除術前の血清

中のAFP値とβ-hCG値および腫瘍径が後腹膜リンパ節郭清の病理学的病期を予測できるかを検討したところ，術前β-hCG値と腫瘍径は予測できなかったが，術前AFP値は後腹膜リンパ節での病理学的病期を予測できたと報告した[5]。AFPの血中半減期は5-7日であり，個々の症例のAFP値の半減期を計算することで，精巣腫瘍の残存の有無を判定する際の参考となる。時に，病理学的にpure seminomaと診断されてもAFPが上昇していることがある。そのような場合は，検出できていない非セミノーマ成分が存在すると考えられる。

また，治療後にAFPが軽度上昇している場合があり，残存腫瘍の有無の判断に迷う場合がある。その場合は，AFP分画のうちAFP-L3を測定することやコンカナバリンA結合AFP比を測定することで，肝疾患等から鑑別することが可能と報告されている[6,7]。

hCGはα鎖とβ鎖からなる。通常は非セミノーマの40-60%で上昇するが，AFPと同様にセミノーマと診断された場合でも上昇することがある。hCGの測定にはいろいろなキットが存在するので，その評価には注意が必要である[8]。すなわち，わが国ではhCGのβ鎖の測定にはfree β-hCGの他にtotal β-hCGやtotal HCGがあり，またfree β-hCGを測定しないintact hCGがある。free β-hCGのみを測定するキットはIGCC分類に使用できないため，測定キットの単位がmIU/mLのキットを用いることが必要である。ただし，治療経過を観察していく上では，total β-hCGもfree β-hCGもそれぞれ腫瘍マーカーとして病勢評価に有用であるという報告もあり[9,10]，同一キットを継続的に使用して経過観察することが重要である。（コラム2，23ページ参照）

その他の腫瘍マーカーとしては，胎盤性アルカリフォスファターゼ（PLAP）[11]がpure seminomaの経過観察に有用な場合があり，必要に応じて測定すべきとEAUのガイドラインには記されている[12]。また，白人に多い精巣CISのマーカーとしてstem cell factor（c-kit ligand）やOCT3/4が有用という報告[13]やGlypican 3[14]，循環血中のmitochodrial DNA[15]が精巣腫瘍のマーカーとして有用という報告もあるが，いずれもその有効性は確立していない。

文献

1）J Clin Oncol. International Germ Cell Consensus Classification：a prognostic factor-based staging system for metastatic germ cell cancers. International Germ Cell Cancer Collaborative Group. J Clin Oncol. 1997；15：594-603.（Ⅴ）

2）Wanderås EH, Tretli S, Fosså SD. Trends in incidence of testicular cancer in Norway 1955-1992. Eur J Cancer. 1995；31A：2044-8.（Ⅲ）

3）Germa-Lluch JR, Garcia del Muro X, Maroto P, et al. Spanish Germ-Cell Cancer Group（GG）. Clinical pattern and therapeutic results achieved in 1490 patients with germ-cell tumours of the testis：the experience of the Spanish Germ-Cell Cancer Group（GG）. Eur Urol. 2002；42：553-62.（Ⅲ）

4) Venkitaraman R, Johnson B, Huddart RA, et al. The utility of lactate dehydrogenase in the follow-up of testicular germ cell tumours. BJU Int, 2007；100：30-2.（Ⅳb）
5) Beck SD, Foster RS, Bihrle R, et al. Significance of primary tumor size and preorchiectomy serum tumor marker level in predicting pathologic stage at retroperitoneal lymph node dissection in clinical stage S nonseminomatous germ cell tumors. Urology, 2007；69：557-9.（Ⅳb）
6) Kamoto T, Satomura S, Yoshiki T, et al. Lectin-reactive alpha-fetoprotein（AFP-L3%）curability and prediction of clinical course after treatment of non-seminomatous germ cell tumors. Jpn J Clin Oncol, 2002；32：472-6.（Ⅳb）
7) Mora J, Gascon N, Tabernero JM, et al. Alpha-fetoprotein-concanavalin A binding as a marker to discriminate between germ cell tumours and liver diseases. Eur J Cancer, 1995；31A：2239-42.（Ⅳb）
8) 日本泌尿器科学会・日本病理学会編．精巣腫瘍取扱い規約（第 3 版）．金原出版（東京）；2005.
9) Lempi ä inen A, Stenman UH, Blomqvist C, et al. Free beta-subunit of human chorionic gonadotropin in serum is a diagnostically sensitive marker of seminomatous testicular cancer. Clin Chem, 2008；54：1840-3.（Ⅳb）
10) Hoshi S, Suzuki K, Ishidoya S, et al. Significance of simultaneous determination of serum human chorionic gonadotropin（hCG）and hCG-beta in testicular tumor patients. Int J Urol, 2000；7：218-23.（Ⅳb）
11) Torabi-Pour N, Nouri AM, Chineguwndo F, et al. Standardization and potential use of HPLC for detection of cellular placental alkaline phosphatase using tumor cell lines and fresh tumour biopsies. Urol Int, 1999；63：234-41.（Ⅳb）
12) Albers P, Albrecht W, Algaba F, et al：Guidelines on Testicular Cancer. European Association of Urology. 2012：7-7.
13) Stoop H, Honecker F, van de Geijin GJ, et al. Stem cell factor as a novel diagnostic marker for early malignant germ cells. J Pathol, 2008；216：43-54.（Ⅳb）
14) Zynger DL, MaCallum JC, Luan C, et al. Glypican 3 has a higher sensitivity than alpha-fetoprotein for testicular and ovarian yolk sac tumor：immunohistochemical investigation with analysis of histological growth patterns. Histopathol, 2010；56：750-7.（Ⅳb）
15) Ellinger J, Albers P, Muller SC, et al. Circulating mitochondrial DNA in the serum of patients with testicular germ cell cancer as a novel noninvasive diagnostic marker. BJU Int, 2009；104：48-52.（Ⅳb）

Column2

hCG 測定には mIU/mL 表記のものを用いる

hCG 測定キットには，次のように種々のキットがある。

① intact hCG：α 鎖と β 鎖が結合した状態の intact hCG のみを測定するキット
② free β-hCG：α 鎖と解離して β 鎖のみで存在する free β-hCG のみを測定するキット
③ total hCG：intact hCG と free β-hCG およびその他の hCG 関連分子を含む total hCG を測定するキット

最も注意すべきことは，free β-hCG は ng/mL 単位で表記され，この free βhCG 値から IGCCCG 分類で用いられる mIU/mL への換算ができないことである。このため，化学療法開始前に free β-hCG のみしか測定していない場合は，理論上，IGCCCG 分類を用いることができない。特に，ng/mL 単位で表記されている場合は注意を要する。

現状において，intact hCG と total hCG のどちらが有用かについては，明確なデータはない。セミノーマで intact hCG の産生能が低く，free β-hCG のみを産生する症例があり，その意味では free β-hCG を合わせて測定する total hCG の感度がより高いことが期待される。

胚細胞腫以外の癌腫でも，低値ながら free β-hCG を産生することが報告されており[1)]，その意味では，total hCG の胚細胞腫特異性は intact hCG より低いと考えられる。そのため，burned out 症例や性腺外胚細胞症例で生検による組織診断が困難なため，hCG 測定値のみで胚細胞腫の臨床診断を行う場合は，intact hCG と total hCG あるいは intact hCG と free β-hCG などの複数の測定法で確認しておくことが望ましい。

製造元	試薬名	使用機器名	測定範囲	測定対象			測定検体	
				intact HCG	total HCG	free β	血清/血漿	尿
ロシュ ダイアグノスティクス	エクルーシス試薬 HCG Ⅱ STAT	コバス/エクルーシス	0.5～10,000	○			○	○
	エクルーシス試薬 HCG＋β		0.1～10,000		○		○	
東ソー	E テスト「TOSOH」Ⅱ（βHCG）	AIA	0.5～400		○		○	
	E テスト「TOSOH」Ⅱ（HCG Ⅱ）		血液：0.5～2,000 尿：2.5～10,000	○			○	○
シーメンスヘルスケア ダイアグノスティクス	ケミルミ ACS-HCG Ⅱ	ADVIA Centaur	2.0～1000		○		○	
アボット	アーキテクト・βHCG	アーキテクト	1.2～15,000		○		○	
	βHCG・アボット	アキシム	2～1000		○		○	
富士レビオ	ルミパルス βHCG	ルミパルス	1.5～1,000		○		○	
シスメックス・ビオメリュー	バイダスアッセイキット HCG	バイダス	2～1500	○			○	○
日水製薬	エバテスト HCG	エバネット EV20	2～1000	○			○	○
オーソクリニカル ダイアグノスティクス	ビトロス HCG Ⅱ	ビトロス	2.39～15,000		○		○	
三菱化学メディエンス	パスファースト HCG	パスファースト	5～500		○		○	○
製造元	試薬名	使用機器名	測定範囲（ng/mL）	intact HCG	total HCG	free β	血清/血漿	尿
シーメンスヘルスケア ダイアグノスティクス	シーメンス・イムライズ フリー βHCG Ⅱ（＊）	イムライズ	0.04～80			○	○	
セティー・メディカルラボ	ボールエルザ（＊）	用手法	0.1～50			○	○	

＊下の 2 段のキットは測定結果が「ng/mL」で表示される。これらのキットのみで測定することは避けるべき

文献

1）Marcillac I, Troalen F, Bidart JM, et al. Free human chorionic gonadotropin beta subunit in gonadal and nongonadal neoplasms. Cancer Res. 1992；52：3901-7.

CQ 6

IGCCC（International Germ Cell Consensus Classification）は予後予測に有用か？

推奨グレード **A**

IGCCC は，進行性精巣腫瘍の予後および治療法を決定するために，必要不可欠である。
ただし，最近の検討では poor prognosis であっても，予後改善の傾向がある。
また，サルベージ化学療法時の新しい予後予測モデルの構築が近年試みられている。

解説　1997 年に IGCCCG から，IGCCC（付表 2，8 ページ参照）が報告されて以来[1]，進行性精巣腫瘍は，IGCCC に基づいて導入化学療法の選択や治療方針の決定がなされるようになり，IGCCC の有用性については疑う余地はない。しかし，IGCCC が報告されてから 15 年以上が経過し，治療法の進歩や症例の集約により，現状とのずれが生じている。そのため，IGCCC の有効性についての再検討がなされ，特に poor prognosis をサブグループ化し，より予後を反映する試みがなされた。

Dijk らは，1989 年以降の症例について記載された 10 論文を検討し，1,775 例の NSGCT（non-seminomatous germ cell tumor）について meta-analysis を行った。その結果，good prognosis，intermediate prognosis，poor prognosis の各群の予後が，94%，83%，71%であり，近年の化学療法の進歩による poor prognosis の予後改善が著しいことを示した[2]。本邦でも多施設共同研究が行われ，296 例について検討がなされ，IGCCC poor prognosis の予後改善が著しい結果を報告している[3]。サブグループ解析では，Dijk らは，IGCCC の問題点として，用いた risk factor を挙げている。IGCCCG から提供された 3,048 例の NSGCT のデータを Cox regression model を用いて解析し，IGCCC を上回ることができなかったが，poor prognosis では 3 グループに細分化が可能であり，計 5 つの risk group に分類することで，より予後を反映するとした[4]。

また，Kollmannsberger らは，332 例の poor prognosis 群を CART（classification and regression-tree）analysis を用いて検討した。この解析では，精巣または後腹膜原発か縦隔原発か，肺以外の実質臓器転移の有無，後腹膜転移巣が 10 cm 未満か否か，転移巣の数，AFP，hCG-β，LDH の値を risk factor として用い，“very poor”群を同定することが可能であったと報告した[5]。

また，International prognostic factors study group はシスプラチンベースの 1st line 化学療法後の抵抗例，または再発例でサルベージ化学療法を施行した

1,594 例を対象として後方視的にサルベージ化学療法施行時の新しい予後予測モデルの構築を試みた[6]。パラメータとして原発部位，1st line 化学療法のレスポンス，再発までの期間，サルベージ化学療法前の AFP 値，HCG 値，肝・骨・脳転移の有無，pure seminoma か否かをスコア化し，very low，low，intermediate，high，very high の 5 群に分ける方法を提唱した（付表 3，9 ページ参照）。今後，この分類によりサルベージ時点での予後予測，サルベージ治療の評価が行われる可能性もある。

IGCCC は現在でも非常に有用であり，予後をよく反映するが，今後 poor prognosis に関しては，サブグループ化したうえで，治療方針の変更などを考慮してもよいと考えられる。

文献

1）J Clin Oncol. International Germ Cell Consensus Classification：a prognostic factor-based staging system for metastatic germ cell cancers. International Germ Cell Cancer Collaborative Group.1997；15：594-603.（Ⅴ）

2）van Dijk MR, Steyerberg EW, Habbema JD. Survival of non-seminomatous germ cell cancer patients according to the IGCC classification：An update based on meta-analysis. Eur J Cancer. 2006；42（7）：820-6.（Ⅰ）

3）Shintaku I, Satoh M, Okajima E, et al. Jpn J Clin Oncol. 2008；38（4）：281-7.（Ⅳb）

4）van Dijk MR, Steyerberg EW, Stenning SP, et al. Survival of patients with nonseminomatous germ cell cancer：a review of the IGCC classification by Cox regression and recursive partitioning. Br J Cancer. 2004；90：1176-83.（Ⅳa）

5）Kollmannsberger C, Nichols C, Meisner C, et al. Identification of prognostic subgroups among patients with metastatic ‘IGCCCG poor-prognosis’ germ-cell cancer：an explorative analysis using cart modeling. Ann Oncol. 2000；11：1115-20.（Ⅳa）

6）The international prognostic factors study group, Lorch A, Beyer J, et al. Prognostic factors in patients with metastatic germ cell tumors who experienced treatment failure with cisplatin-based first-line chemotherapy. J Clin Oncol. 2010；28：594-603.（Ⅳb）

CQ 7

Stage Ⅰのセミノーマに対して術後補助治療は推奨されるか？

推奨グレード **B**

Stage Ⅰセミノーマに対し，高位精巣摘除術後に経過観察（サーベイランス）が選択された場合，再発率は 15-20%である。しかし，再発した場合でもほぼ 98-99%は治癒可能であり，術後補助療法による不必要な治療や副作用を避けられるので，経過観察は推奨できる。

推奨グレード **B**

術後放射線治療は再発率を約 5%以下に低下させることができ，経過観察が選択されなかった場合の選択肢として推奨できる。しかし，二次癌発生などの長期的な問題がある。

推奨グレード **B**

カルボプラチン単剤による補助化学療法は再発率を約 5%以下に低下させることができ，再発予防効果は放射線治療と同等で，経過観察が選択されなかった場合の選択肢として推奨できる。安全性も確立されつつあるが，10 年以上にわたる大規模な長期成績は得られていない。

解説　セミノーマの約 75%は転移を有さない Stage Ⅰのレベルで診断される[1]。Stage Ⅰの精巣腫瘍に対しての高位精巣摘除術後のオプションとして，① 経過観察，② 補助放射線療法，③ 1 または 2 コースの補助カルボプラチン療法という 3 つの選択肢がある。3 つの選択肢のどれを選んでも，最終的には疾患特異的生存率はほぼ98-99%に及ぶ[2-5]。したがって，Stage Ⅰのセミノーマに対する治療方針は，短期的にも長期的にも侵襲の少ない治療を選択するかが焦点である。方針選択にあたっては，各選択肢の臨床データを十分配慮する必要がある。

① 経過観察を選択した場合

再発率（対側精巣腫瘍発生は de novo として含めない場合）は，経過観察期間にもよるが，13-20%である[2-5,7,8]。再発の約 7 割は 2 年以内に起こり，再発までの中央値は 14-16 カ月である[2,8]。しかし，6.6%の再発は 6 年以降に起こり[3]，10 年以降の再発もありうる。経過観察での再発部位の 80-100%が腹部の傍大動脈領域である[2,7,8]。しかし，再発後も再発時の Stage に応じた適切な治療が行われれば，治療関連死も含めても，精巣腫瘍関連死は 1%程度である[2-5,7,8]。

再発の予後因子については，精巣腫瘍径が 4 cm を超える，rete testis への浸潤がある場合で，2 つの危険因子が無い場合，1 つ有り，2 つ有りの 5 年再発率は，

それぞれ 12%，16%，32%との報告がある[3]。この再発の予後因子に基づいた高位精巣摘除後の選択肢を決定する前向き研究もあるが[9]，リスク分類による補助治療選択は十分にエビデンスがあるとはいえない[10,11]。

② 補助放射線療法を選択した場合

補助放射線療法により，再発率はほぼ 5%以下に抑えられる。大規模ランダム化比較試験のデータによると，再発率は 4.1%（TE19：EORTC20982 研究，観察期間中央値 6.4 年，n＝904），4.0%（TE18/19：EORTC30942 研究，観察期間中央値 7 年，n＝1,094），4.2%（TE10 研究：傍大動脈領域照射，観察期間中央値 12 年，n＝236）で，いずれも 5.0%以下である[6]。ランダム化比較試験ではないが，245 例の術後補助放射線治療群（25 Gy）と，226 例の経過観察群の比較的大規模な観察研究で，放射線治療群（観察期間中央値 9.7 年）では再発が 14 例（5.7%）と抑えられたのに対して，経過観察群（観察期間中央値 7.7 年）では 37 例（16.4%）の再発があった[12]。

照射量としては，20 Gy と 30 Gy のランダム化比較試験（非劣勢試験，TE18/19：EORTC30942 研究）によって非再発率に差がないことが示され（5 年非再発率，各々 97%，95%），現在 20 Gy が推奨される[6,13]。照射野に関しては，患側の腸骨領域を加えた dogleg 型と傍大動脈領域のみの 30 Gy による照射野のランダム化比較試験（TE10 研究）によって，差がないことが示されたため，現在では傍大動脈領域のみの照射が推奨される[6,14]。

放射線治療後の有害事象については，短期的には mortality や重い morbidity にはほとんど経過観察と差がないことが示されている。長期の合併症や有害事象については，25 Gy の照射での観察期間中央値 15 年の報告では，ごく少数例の胃腸障害があったのみで，放射線治療の安全性が主張されている[15]。しかし，放射線治療後，二次癌の発生率が増加するとの報告や[16-19]，放射線療法に伴う一時的な不妊の問題[20]，心血管系合併症リスク上昇の可能性[19]もある。照射野の縮小や照射線量減量などがなされている現在の治療によって，これらの諸問題が解決されるかは明確ではない。したがって，若年者に多い精巣腫瘍では，補助放射線療法は慎重に選択すべきである。なお照射野や線量については『放射線治療計画ガイドライン 2016 年版』[21]を参考にし，治療にあたる放射線科医と十分にコンセンサスをとるべきである。

③ 補助カルボプラチン療法が選択された場合

近年，カルボプラチン単剤単回投与が放射線治療と同等の再発予防効果を有し，治療期間が短く簡便な方法として確立された。カルボプラチンと放射線治療の 1,477 例（観察期間中央値 4 年）の大規模なランダム化比較試験（TE19/EORTC30982）で，AUC（area under the curve）7 のカルボプラチン単剤投与は再発率において放射線治療に劣っていないことが示された（期間中央値 6.5

年)[6,22]。

カルボプラチン群全体の5年非再発率は94.7%だが，カルボプラチンがAUC7で投与された場合の5年非再発率は96.1%，放射線治療群の5年非再発率は96%であった[6,22]。さらに，カルボプラチン群は対側の二次精巣腫瘍の発生率が有意に低かった[6,22]。一方，400 mg/m^{2}の1コース投与方法では，その再発率は8%（93例）や0%（25例）との報告がある[23,24]。

カルボプラチンの治療回数については，1コースよりも2コースのほうが再発率を低下させたとの複数の報告がある。カルボプラチン（400 mg/m^2）を2コース施行した107例の報告では，再発例はなく（観察期間中央値74カ月）[25]，別の282例，276人の報告（観察期間平均値75カ月）でも3例（1.1%）のみの再発で[26]，いずれの研究も有害事象も軽微であったことから，その有用性が示唆されている[25,26]。

非ランダム化の研究であるが，93例の1コース（400 mg/m^2）施行群と32例の2コース施行群の比較では，再発率は1コース施行群で8.6%（8例），2コース施行群は0%であり，有害事象は2コースでも軽微であった[24]。したがって，カルボプラチン400 mg/m^{2}のデータに限られるが，2コース施行が再発率を低下させられる可能性がある。また前述したTE19/EORTC30982試験でも，AUC7以上が投与された例とAUC7未満の例では有意差がないものの，再発率に違いがあることが指摘されており[6,22]，カルボプラチンの投与量や投与回数が再発率に影響する可能性がある。

カルボプラチン補助療法の安全性については，短期的には複数の研究で示されている[6,22,25,26]。比較的長期にわたるものでは，199例のカルボプラチン単剤投与の観察期間中央値9年の報告があり，全死亡率，循環器系疾患による死亡率，精巣腫瘍以外の二次癌発生率などは増加していない[27]。しかし，長期成績や晩期合併症についてのデータは補助放射線療法と比較すると十分ではない。今後再発率，有害事象，あるいは最適コース数などについて，長期間のデータ蓄積が待たれる。

このように，上記の①②③のどの選択肢にも利益と不利益があるが，最終的な疾患特異的生存率，全生存率に差がないことから，現在では欧米，特にヨーロッパのガイドラインでは経過観察を第一選択としている[4,10,28]。Stage Ⅰのセミノーマの患者に一律に補助療法を行うにあたり，80–85%の患者に不用な治療を行うこと，さらにいずれの補助療法を行っても4–5%で再発すること，長期経過観察が必要なこと，放射線療法による二次癌の可能性があること，カルボプラチン投与の長期的な合併症（二次癌や心血管疾患）の増加が不明なことを考えると，まず経過観察を選択肢として勧めて良いと考えられる[4,10,28]。しかし，患者背景や意向を十分加味するべきであり，補助カルボプラチン療法や補助放射線療法も選択肢となる。

文献

1) van As NJ, Gilbert DC, Money-Kyrle J, et al. Evidence-based pragmatic guidelines for the follow-up of testicular cancer：optimising the detection of relapse. Br J Cancer. 2008；98：1894-902.
2) von der Maase H, Specht L, Jacobsen GK, et al. Surveillance following orchidectomy for stage I seminoma of the testis. Eur J Cancer. 1993；29A：1931-4.（Ⅳa）
3) Warde P, Specht L, Horwich A, et al. Prognostic factors for relapse in stage I seminoma managed by surveillance：a pooled analysis. J Clin Oncol. 2002；20：4448-52.（Ⅳa）
4) Oldenburg J, Fosså SD, Nuver J, et al. Testicular seminoma and non-seminoma：ESMO Clinial Practice Guidelines for diagnosis, treatment and follow-up. Ann Oncol. 2013；Supple 6：125-32.
5) Kamba T, Kamoto T, Okubo K, et al. Outcome of different post-orchiectomy management for stage I seminoma：Japanese multi-institutional study including 425 patients. Int J Urol. 2010；17：980-7.（Ⅳa）
6) Mead GM, Fosså SD, Oliver RT, et al. Randomized trials in 2466 patients with stage I seminoma：patterns of relapse and follow-up. J Natl Cancer Inst. 2011；103：241-9.（Ⅱ）
7) Horwich A, Alsanjari N, A'Hern R, et al. Surveillance following orchidectomy for stage I testicular seminoma. Br J Cancer. 1992；65：775-8.（Ⅳa）
8) Cummins S, Yau T, Huddart R, et al. Surveillance in stage I seminoma patients：a long-term assessment. Eur Urol. 2010；57：673-8.（Ⅳa）
9) Aparicio J, Germa JR, Garcia del Muro X, et al. Risk-adapted management for patients with clinical stage I seminoma：the Second Spanish Germ Cell Cancer Cooperative Group study. J Clin Oncol. 2005；23：8717-8723.（Ⅳa）
10) National Comprehensive Cancer Network（NCCN）. org. NCCN Clinical practice guidelines in oncology：testicular cancer. Ver. 1. 2014.
11) Chung P, Warde P. Stage I seminoma：adjuvant treatment is effective but is it necessary?. J Natl Cancer Inst. 2011；103：194-196.（Ⅵ）
12) Warde P, Gospodarowicz MK, Panzarella T, et al. Long term outcome and cost in the management of stage I testicular seminoma. Can J Urol. 2000；7：967-972；discussion 973.（Ⅳa）
13) Jones WG, Fosså SD, Mead GM et al. Randomized trial of 30 versus 20 Gy in the adjuvant treatment of stage I Testicular Seminoma：a report on Medical Research Council Trial TE18, European Organisation for the Research and Treatment of Cancer Trial 30942（ISRCTN18525328）. J Clin Oncol. 2005；23：1200-1208.（Ⅱ）
14) Fosså SD, Horwich A, Russell JM, et al. Optimal planning target volume for stage I testicular seminoma：A Medical Research Council randomized trial. Medical Research Council Testicular Tumor Working Group. J Clin Oncol. 1999；17：1146.（Ⅱ）
15) Garcia-Serra AM, Zlotecki RA, Morris CG, et al. Long-term results of radiotherapy for early-stage testicular seminoma. Am J Clin Oncol. 2005；28：119-24.（Ⅳa）
16) Travis LB, Curtis RE, Storm H, et al. Risk of second malignant neoplasms among long-term survivors of testicular cancer. J Natl Cancer Inst. 1997；89：1429-39.（Ⅳa）
17) Travis LB, Fosså SD, Schonfeld SJ, et al. Second cancers among 40,576 testicular cancer patients：focus on long-term survivors. J Natl Cancer. Inst 2005；97：1354-65.（Ⅳa）
18) van Leeuwen FE, Stiggelbout AM, van den Belt-Dusebout AW, et al. Second cancer risk following testicular cancer：a follow-up study of 1,909 patients. J Clin Oncol. 1993；11：415-24.（Ⅳa）
19) Zagars GK, Ballo MT, Lee AK, et al. Mortality after cure of testicular seminoma. J Clin

Oncol. 2004；22：640-647.（Ⅳa）
20）Gordon W, Jr., Siegmund K, Stanisic TH, et al. A study of reproductive function in patients with seminoma treated with radiotherapy and orchidectomy：(SWOG-8711). Southwest Oncology Group. Int J Radiat Oncol Biol Phys. 1997；38：83-94.（Ⅳa）
21）日本放射線腫瘍学会編．放射線治療計画ガイドライン 2016 年版．金原出版(東京)；2016.
22）Oliver RT, Mead GM, Rustin GJ, et al. Randomized trial of carboplatin versus radiotherapy for stage Ⅰ seminoma：mature results on relapse and contralateral testis cancer rates in MRC TE19/EORTC 30982 study (ISRCTN27163214). J Clin Oncol. 2011；29：957-62.（Ⅱ）
23）Oliver RT, Edmonds PM, Ong JY, et al. Pilot studies of 2 and 1 course carboplatin as adjuvant for stage Ⅰ seminoma：should it be tested in a randomized trial against radiotherapy? Int J Radiat Oncol Biol Phys. 1994；29：3-8.（Ⅳa）
24）Dieckmann KP, Bruggeboes B, Pichlmeier U, et al. Adjuvant treatment of clinical stage Ⅰ seminoma：is a single course of carboplatin sufficient?. Urology. 2000；55：102-6.（Ⅲ）
25）Reiter WJ, Brodowicz T, Alavi S, et al. Twelve-year experience with two courses of adjuvant single-agent carboplatin therapy for clinical stage Ⅰ seminoma. J Clin Oncol. 2001；19：101-4.（Ⅳa）
26）Steiner H, Scheiber K, Berger AP, et al. Retrospective multicentre study of carboplatin monotherapy for clinical stage Ⅰ seminoma. BJU Int. 2011；107：1074-9.（Ⅳa）
27）Powles T, Robinson D, Shamash J, et al. The long-term risks of adjuvant carboplatin treatment for stage Ⅰ seminoma of the testis. Ann Oncol. 2008；19：443-447.（Ⅳa）
28）Albers P, Albrecht W, Algaba F, et al. EAU guidelines on testicular cancer：2011 update. Eur Urol. 2011；60：304-19.

CQ 8

Stage Ⅰ非セミノーマにはどのような再発予測因子があるか？

推奨グレード A

脈管浸潤の有無が，潜在的な転移の存在や経過観察中における再発を予測する，最も重要な予後因子である。

解説

Stage Ⅰ非セミノーマは，精巣摘除後の経過観察中に 30％で再発が認められ，再発例の 80％は 12 カ月以内に再発する[1-3]。また，Stage Ⅰ非セミノーマの症例に対して後腹膜リンパ節郭清を行った場合には，30％で病理学的リンパ節転移が認められる[4-6]。

画像診断では認められない潜在的な転移の存在や，経過観察中における再発を予測する最も重要な因子は脈管浸潤であり，Stage Ⅰ非セミノーマの約 1/3 の症例で脈管浸潤を有する[4,7]。脈管浸潤を有する症例に対して特機療法を行った場合に 50％に転移が出現するのに対して，脈管浸潤がない症例の再発率は 15-20％である[2,4]。

脈管浸潤と組み合わせて再発予測の精度を向上させる因子としては，胎児性癌が優勢であること[1-11]，免疫染色にて増殖因子の mindbomb homolog 1（MIB-1）陽性率が 70％以上であること[4-6]が報告されている。

脈管浸潤の再発リスクに基づく治療選択を行った前向き比較試験が行われており，低リスク群に対する経過観察療法および高リスク群に対するアジュバント化学療法の有用性が報告されている[8-12]。

文献

1）Freedman LS, Parkinson MC, Jones WG, et al. Histopathology in the prediction of relapse of patients with stage Ⅰ testicular teratoma treated by orchidectomy alone. Lancet. 1987；2：294-8.（Ⅳa）

2）Read G, Stenning SP, Cullen MH, et al. Medical Research Council prospective study of surveillance for stage Ⅰ testicular teratoma. Medical Research Council Testicular Tumors Working Party. J Clin Oncol. 1992；10：1762-8.（Ⅳa）

3）Sogani PC, Perrotti M, Herr HW, et al. Clinical stage Ⅰ testis cancer：Long-term outcome of patients on surveillance. J Urol. 1998；159：855-8.（Ⅳa）

4）Albers P, Siener R, Kliesch S, et al, Risk factors for relapse in clinical stage Ⅰ nonseminomatous testicular germ cell tumors：results of the German Testicular Cancer Study Group Trial. J Clin Oncol. 2003；21：1505-12.（Ⅳa）

5) Albers P, Ulbright TM, Albers J, et al. Tumor proliferative activity is predictive of pathological stage in clinical stage A nonseminomatous testicular germ cell tumors. J Urol. 1996；155：579-86.（Ⅴ）
6) Heidenreich A, Schenkmann NS, Sesterhenn IA, et al, Immunohistochemical expression of Ki-67 to predict lymph node involvement in clinical stage Ⅰ nonseminomatous germ cell tumors. J Urol. 1997；158：620-5.（Ⅴ）
7) Sturgeon JF, Moore MJ, Kakiashvili DM, et al. Non-risk-adapted surveillance in clinical stage Ⅰ nonseminomatous germ cell tumors：the Princess Margaret Hospital's experience. Eur Urol. 2011；59：556-62.（Ⅴ）
8) Pont J, Höltl W, Kosak D, et al. Risk-adapted treatment choice in stage Ⅰ nonseminomatous testicular germ cell cancer by regarding vascular invasion in the primary tumor：a prospective trial. J Clin Oncol. 8：16-20, 1990.（Ⅳa）
9) Klepp O, Dahl O, Flodgren P, et al. Risk-adapted treatment of clinical stage 1 non-seminoma testis cancer. Eur J Cancer. 1997；33：1038-44.（Ⅳa）
10) Ondrus D, Matoska J, Belan V, et al. Prognostic factors in clinical stage Ⅰ nonseminomatous germ cell testicular tumors：rationale for different risk-adapted treatment. Eur Urol. 1998；33：562-6.（Ⅳb）
11) Maroto P, García del Muro X, Aparicio J, et al. Multicentre risk-adapted management for stage Ⅰ non-seminomatous germ cell tumours. Ann Oncol. 2005；16：1915-20.（Ⅳb）
12) Tandstad T, Dahl O, Cohn-Cedermark G, et al. Risk-adapted treatment in clinical stage Ⅰ nonseminomatous germ cell testicular cancer：the SWENOTECA management program. J Clin Oncol. 2009；27：2122-8.（Ⅲ）

CQ 9

Stage Ⅰ非セミノーマ精巣腫瘍にはどのような治療が推奨されるか？

推奨グレード **推奨**

脈管侵襲の有無によるリスク別に経過観察，化学療法，もしくは神経温存後腹膜リンパ節郭清を選択すべきである。

推奨グレード **B**

低リスク（脈管侵襲なし）の場合，患者が望み，5 年間以上の長期経過観察が可能であれば経過観察が推奨される。経過観察を希望しない，または困難な場合は，BEP 療法 2 コースや神経温存後腹膜リンパ節郭清術も選択肢となる※。

推奨グレード **B**

高リスク（脈管侵襲あり）の場合，BEP 療法 2 コースを行うことが推奨される。化学療法を希望しない，または困難な場合は，経過観察や神経温存後腹膜リンパ節郭清術も選択肢となる※。

推奨グレード **A**

リンパ節郭清にてリンパ節転移を認めた場合，BEP 療法 2 コースの追加が推奨される。

※最近のガイドラインでは，低リスク（脈管侵襲なし）で化学療法を選択する場合は BEP 療法 1 コース，高リスク（脈管侵襲あり）では BEP 療法 1-2 コース，が推奨されている（2017 年 EAU ガイドライン，2017 年 NCCN ガイドラインを参照）

解説　非セミノーマ精巣腫瘍の 65％は Stage Ⅰ であるが，そのうち約 30％は顕微鏡的転移があるとされ，経過観察のみでは再発をきたす。高位精巣摘出術後の追加治療としては，化学療法，後腹膜リンパ節郭清（RPLND）があり，どの方法であれ 95％以上の高い治療成績を示すことより，患者のコンプライアンス，QOL を重視した治療法の選択が勧められる。

Stage Ⅰ であれば，微小転移は 25-35％に存在する。つまり，何か追加治療を行うことは 65-75％の患者に対しては過剰治療を行ったことになる。また，転移再発が起こったとしても，ほぼ全例が化学療法で治癒できる[1]ため，特に再発のリスクが低い患者では積極的経過観察が支持される。

再発のリスクとしては脈管侵襲，胎児性癌優位，pT ステージ，成熟奇形腫成

分なし，卵黄嚢腫成分なし，高齢，術前 AFP 80 ng/dL 以上[1-6] などが報告されている。もっとも強い因子は脈管侵襲であり，侵襲なしは 15-20%の再発率，ありは 50-75%とされ[1]，脈管侵襲がなければ経過観察が勧められる。

経過観察時の累積再発率は約 30%で，そのうち 1 年目に 80%，2 年目に 12%，3 年目に 6%が再発する[2,7]。再発の 15-35%はマーカーが正常値であるため，CT 検査は必須である[8]。コストを抑えるためにも，CT 撮影は必要最小限にするべきであり，低リスク群であれば 1 年目は 3 カ月目，12 カ月目の 2 回の CT で十分であるが，中-高リスク群ではもう少し頻回でも良いであろう[9]。FDG-PET 陰性でも，1 年間で 37%再発することより PET は推奨されず[10]，今のところ CT，腫瘍マーカー以外の検査では有用なものはない。

経過観察を希望しない場合や，定期的受診が困難な場合には，後腹膜リンパ節郭清術（RPLND）や BEP 療法も選択肢となる。前向き研究にて，RPLND と経過観察の治療成績に差はなかった[11]。Stage Ⅰ手術症例の 30%にリンパ節転移が認められ，転移がなかった症例でも約 10%は遠隔転移での再発を認める[6]。リンパ節転移があった場合，郭清のみでは 30%が再発し，2 コースのブレオマイシン，エトポシド，シスプラチンを用いた BEP 療法を追加することによって 2%となる[12-14]。（CQ25 参照）

開腹と腹腔鏡による RPLND の比較では，腹腔鏡の方が回復が早く QOL も高い。また，制癌効果も同等と報告されているが，腹腔鏡下での手術は経験豊かな施設で行うことが勧められる[7,15]。神経温存手術は，適切に行えば局所再発の危険はほとんどない（2%未満）[16]。1 コースの BEP もしくは RPLND の RCT では，2 年間非再発生存率は BEP 群で 99.46%，手術群で 91.87%と，1 コースの BEP 療法の方が手術より優っていた[17]。

高リスク患者では術後化学療法が推奨される[18-20]。化学療法を希望しない，または困難な場合は，経過観察や神経温存 RPLND も選択肢となる。The Swedish-Norwegian Testicular Cancer Project（SWENOTECA）は，1 コースの BEP 療法で再発率 3.2%と良好な成績を報告しているが[21]，1 コースと 2 コースの BEP 療法を直接比較した試験はなく，現時点では 2 コースの BEP 療法が支持されている。また，2 コースの BEP では妊孕能や性活動への影響はほとんどないとされる[22,23]が，長期の，特に心血管系への副作用については留意が必要であろう[24]。

CT 精度の向上，化学療法の進歩，手術手技の改善などから非セミノーマ精巣腫瘍 Stage Ⅰでは再発したとしても治癒の可能性が高いため，すべての症例で経過観察（Non-risk-adapted surveillance）を行うこともある[25]。しかし，現時点では患者と治療オプション，再発リスクについて十分相談して治療方針を決定する必要があるだろう。

文献

1) Choueiri TK, Stephenson AJ, Gilligan T, et al. Management of clinical stage I nonseminomatous germ cell testicular cancer. Urol Clin North Am. 2007；34：137-48.（Ⅰ）
2) Divrik RT, Akdoğan B, Ozen H, et al. Outcomes of surveillance protocol of clinical stage I nonseminomatous germ cell tumors-Is shift to risk adapted. J Urol. 2006；176：1424-30.（Ⅳb）
3) Nicolai N, Miceli R, Necchi A, et al. Retroperitoneal lymph node dissection with no adjuvant chemotherapy in clinical stage I nonseminomatous germ cell tumours：long-term outcome and analysis of risk factors of recurrence. Eur Urol. 2010；58：912-8.（Ⅳa）
4) Amato RJ, Ro JY, Ayala AG, et al. Risk-adapted treatment for patients with clinical stage I nonseminomatous germ cell tumor of the testis. Urology. 2004；63：144-9.（Ⅲ）
5) Vergouwe Y, Steyerberg EW, Eijkemans MJ, et al. Predictors of occult metastasis in clinical stage I nonseminoma：A systematic review. J Clin Oncol. 2003；21：4092-9.（Ⅰ）
6) Albers P, Siener R, Kliesch S, et al. Risk factors for relapse in clinical stage I nonseminomatous testicular germ cell tumors：results of the German Testiculcar Cancer Study Group Trial. J Clin Oncol. 2003；21：1505-12.（Ⅳa）
7) Oliver RT, Ong J, Shamash J, et al. Long-term results of laparoscopic retroperitoneal lymph node dissection：A single-center 10-year experience. Urology. 2004；63：556-61.（Ⅴ）
8) Segal R. Surveillance programs for stage I nonseminomatous germ cell tumors of the testis. Urol Oncol. 2006；24：68-74.（Ⅳa）
9) Rustin GJ, Mead GM, Stenning SP, et al. Randomized trial of two or five Computed Tomography Scans in the surveillance of patients with Stage I nonseminomatous germ cell tumors of the testis：Medical Research Council Trial TE08, ISRCTN56475197-The National Cancer Research Institute Testis Cancer Clinical Studies Group. J Clin Oncol. 2007；25：1310-5.（Ⅱ）
10) Huddart RA, O'Doherty MJ, Padhani A, et al. 18Fluorodeoxyglucose positron emission tomography in the prediction of relapse in patients with High-risk, clinical stage I nonseminomatous germ cell tumors：Preliminary report of MRC Trial TE22-The NCRI Testis Tumour Clinical Study Group. J Clin Oncol. 2007；25：3090-5.（Ⅳa）
11) Spermon JR, Roeleveld TA, van der Poel HG, et al. Comparison of surveillance and retroperitoneal lymph node dissection in Stage I nonseminomatous germ cell tumors. Urology. 2002；59：923-9.（Ⅳa）
12) Klepp O, Olsson AM, Henrikson H, et al. Prognostic factors in clinical stage I nonseminomatous germ cell tumours of the testis：multivariate analysis of a prospective multicenter study. J Clin Oncol 1990；8：509-18.（Ⅲ）
13) Foster RS, Roth BJ. Clinical stage I nonseminoma：surgery versus surveillance. Semin Oncol 1998；25：145-53.（Ⅲ）
14) Foster RS, Donohue JP. Retroperitoneal lymph node dissection for the management of clinical stage I nonseminoma. J Urol. 2000；163：1788-92.（Ⅲ）
15) Rassweiler JJ, Scheitlin W, Heidenreich A, et al. Laparoscopic retroperitoneal lymph node dissection：does it still have a role in the management of clinical stage I nonseminomatous testis cancer? A European perspective. Eur Urol. 2008；54：1004-15.（Ⅰ）
16) Heidenreich A, Albers P, Hartmann M, et al. Complications of primary nerve sparing retroperitoneal lymph node dissection for clinical stage I nonseminomatous germ cell tumors of the testis：experience of the German Testicular Cancer Study Group. J Urol. 2003；169：1710-4.（Ⅳa）

17) Albers P, Siener R, Krege S, et al. German Testicular Cancer Study Group. Randomized phase III trial comparing retroperitoneal lymph node dissection with one course of bleomycin and etoposide plus cisplatin chemotherapy in the adjuvant treatment of clinical stage I Nonseminomatous testicular germ cell tumors : AUO trial AH 01/94 by the German Testicular Cancer Study Group. J Clin Oncol 2008 ; 26 : 2966-72.（Ⅱ）
18) Pont J, Albrecht W, Postner G, et al. Adjuvant chemotherapy for high-risk clinical stage I nonseminomatous testicular germ cell cancer : long-term results of a prospective trial. J Clin Oncol. 1996 ; 14 : 441-8.（Ⅳa）
19) Studer UE, Burkhard FC, Sonntag RW. Risk adapted management with adjuvant chemotherapy in patients with high risk clinical stage i nonseminomatous germ cell tumor. J Urol. 2000 ; 163 : 1785-7.（Ⅳa）
20) Bohlen D, Borner M, Sonntag RW, et al. Long-term results following adjuvant chemotherapy in patients with clinical stage I testicular nonseminomatous malignant germ cell tumors with high risk factors. J Urol. 1999 ; 161 : 1148-52.（Ⅳa）
21) Tandstad T, Dahl O, Cohn-Cedermark G, et al. Risk-adapted treatment in clinical stage I nonseminomatous germ cell testicular cancer : the SWENOTECA management program. J Clin Oncol 2009 ; 27 : 2122-8.（Ⅲ）
22) Chevreau C, Mazerolles C, Soulie M, et al. Long-term efficacy of two cycles of BEP regimen in High-risk stage I nonseminomatous testicular germ cell tumors with embyonal carcinoma and/or vascular invasion. Eur Urol. 2004 ; 46 : 209-15.（Ⅳa）
23) Böhlen D, Burkhard FC, Mills R, et al. Fertility and sexual function following orchidectomy and 2 cycles of chemotherapy for stage I high risk nonseminomatous germ cell cancer. J Urol 2001 ; 165 : 441-4.（Ⅳa）
24) Huddart RA, Norman A, Shahidi M, et al. Cardiovascular disease as a long-term complication of treatment for testicular cancer. J Clin Oncol 2003 ; 21 : 1513-23.（Ⅲ）
25) Kollmannsberger C, Moore C, Chi KN, et al. Non-risk-adapted surveillance for patients with stage I nonseminomatous testicular germ-cell tumors : diminishing treatment-related morbidity while maintaining efficacy. Ann Oncol. 2010 ; 21 : 1296-301.（Ⅲ）

CQ 10

非セミノーマ精巣腫瘍で，精巣摘除後に腫瘍マーカーの高値が持続する場合（臨床病期 IS 期，cIS），どのような治療が勧められるか？

推奨グレード

C1

BEP 療法 3 コースまたは EP 療法 4 コースを行うことが推奨される。

解説

臨床病期 IS 期（cIS）は，日本泌尿器科学会病期分類ではⅢ0 期と分類される。Stage Ⅰ非セミノーマ精巣腫瘍（NSGCT）においては，精巣摘除後は腫瘍マーカーが半減期に沿って下降するが，正常値となるまで注意深く観察することが重要である。精巣摘除後に腫瘍マーカーが上昇してくる cIS 症例は，画像所見が陰性でも残存病変があると考えられる。cIS 症例に対しては当初，後腹膜リンパ節郭清術（RPLND）が試みられた[1-2]。しかし，術後に 37-100％と高率に全身性再発が認めたことから，cIS を全身性病変ととらえ，BEP 療法 3 コースまたは EP 療法 4 コースを行うことが推奨されている[1-4]。最近では，EP 療法 3 コースでも同様に優れた成績と有害事象の軽減が報告されている[3]。

cIS 症例の化学療法単独の治癒率は 71-75％と報告された[1,2,4]。化学療法後のほとんどの再発は後腹膜腔に見られる。Indiana 大学のグループは，cIS の 24 例中 8 例（33％）に奇形腫が存在したと報告している[4]。cIS に対する治療推奨の根拠となった報告の多くは 1990 年代の論文であり，症例数も少なく，エビデンスレベルも高くない。最近，画像診断の進歩などから，RPLND の意義を見直す報告も出ている。Harvard Medical School のグループは，cIS の 24 例に一次治療として RPLND を施行し，化学療法先行例と同等の成績を報告している[5]。多くの症例で化学療法を省略できるだけでなく，経過観察時の CT 検査の被曝を減らすメリットも指摘している。一次治療としての RPLND はまだ研究段階であり，経験豊かな施設で症例を選んで行うことが望ましい。

文献

1）Davis BE, Herr HW, Fair WR, et al.：The management of patients with nonseminomatous germ cell tumors of the testis with serologic disease only after orchiectomy. J Urol. 1994；152：111-4.（Ⅳb）

2）Saxman SB, Nichols CR, Foster RS, et al. The management of patients with clinical stage

I non-seminomatous testicular tumors and persistently elevated serologic markers. J Urol. 1996；155：587-9.（Ⅳb）
3）Mezvrishvili Z, Managadze L. Three cycles of etoposide and cisplatin chemotherapy in clinical stage IS nonseminomatous testicular cancer. Int Urol Nephrol. 2006；38：621-4.（Ⅳb）
4）Dash A, Carver BS, Stasi J, et al.：The indication for postchemotherapy lymph node dissection in clinical stage IS nonseminomatous germ cell tumor. Cancer. 2008；112：800-5.（Ⅳb）
5）Williams SB, Steele GS, Richie JP. Primary retroperitoneal lymph node dissection in patients with clinical stage IS testis cancer. J Urol. 2009；182：2716-20.（Ⅳb）

CQ 11

Stage ⅡA（日本泌尿器学会病期分類：後腹膜転移巣が最大径 5 cm 未満）セミノーマに対して，どのような治療が推奨されるか？

推奨グレード

A

高位精巣摘除術後に化学療法または放射線療法のいずれかを行う。

解説　日本泌尿器科学会の精巣腫瘍病期分類における Stage ⅡA セミノーマ（後腹膜転移巣が最大径 5 cm 未満）は，TNM 分類での Stage ⅡA（後腹膜転移巣が 2 cm 未満）およびⅡB セミノーマ（後腹膜転移巣が最大径 2 cm 以上 5 cm 以下）が含まれている。欧米の精巣腫瘍ガイドラインである EAU Guideline 2012 や NCCN Guideline（2012，version 1）においても，Stage ⅡA/B セミノーマのような転移巣の腫瘍量が小さいものでは，その治療の第一選択は放射線療法となっている[1,2]。そして，Stage ⅡB セミノーマの一部の患者では化学療法が選択されている。その根拠としては，放射線療法の治療成績が良いことや，もし放射線療法で再発しても，救済化学療法の有効性が高いからである。一方，わが国では，放射線療法は晩期合併症としての二次発癌が問題となること[3,4]や，欧米と異なり泌尿器科医が化学療法を担当している事情もあり，化学療法が選択されることが多い。

一般に，化学療法剤としてはブレオマイシン，エトポシド，シスプラチンの BEP 療法が 3 ないし 4 コース選択されることが多い。Garcia-del-Muro らは Stage ⅡA/B セミノーマに対し，放射線の代替療法として 72 名の患者に 4 コースの EP 療法か 3 コースの BEP 療法を行い，中央値 71.5 カ月の観察期間で CR が 83%，PR が 17%であったと報告した[5]。また 5 年無増悪生存率は，Stage ⅡA セミノーマとⅡB セミノーマで，それぞれ 100%と 87%であった。一方，Krege らは Stage ⅡA/B セミノーマに対して，カルボプラチン単独（AUC 7 mg.min/mL）で 4 週毎に 3 ないし 4 コース治療して効果を検討した[6]。その結果，CR が 88/108（81%），PR が 17/108（16%）であったが，中央値 28 カ月の経過観察で 14/108（13%）に再発が起こり，最終的には全体の 18%が無効であったことから，Stage ⅡA/B セミノーマに対するカルボプラチン単独療法は不十分と報告した[6]。

放射線療法については，放射線療法で再発してもプラチナ製剤による救済化学療法が有効であることから，照射野や照射線量を減じる傾向にある[1,7,8]。Classen らはドイツ国内の 30 施設で Stage ⅡA セミノーマ 66 例とⅡB セミノーマ 21 例

を対象に，従来よりも少量の放射線療法による前向き研究を実施し，その効果を検討した[1)]。すなわち，照射野を横隔膜下の傍大動脈リンパ節と同側腸骨リンパ節のいわゆる dogleg 状の領域に絞り，Stage ⅡA セミノーマでは 30 Gy を，ⅡB セミノーマには 36 Gy を照射した。その結果，6 年非再発生存率はそれぞれ 95.3% と 88.9% であった。また再発はそれぞれの Stage で 2 例ずつみられ，全員がプラチナ製剤で治療された。最近は鎖骨上窩への予防照射はメリットが少なく，施行されない方向となっている。

このような結果から，ドイツの精巣胚細胞腫瘍コンセンサスガイドラインでは，照射野として，Stage ⅡA セミノーマには後腹膜転移巣および傍大動脈リンパ節，同側腸骨リンパ節に照射し，照射量は，リンパ節転移の径が 2 cm 以下（ⅡA）ならば 30 Gy，2–5 cm（ⅡB）ならば 36 Gy としている[7,9)]。これらの報告から放射線療法の再発率は一般に Stage ⅡA で約 5 ないし 6% で，overall survival はほぼ 100% であると考えられている。したがって，アメリカの NCCN でもこの Classen の方法を支持している。一方，カナダの Chung らも 25–35 Gy の照射量を転移巣および傍大動脈リンパ節，同側腸骨リンパ節に照射し，5 年非再発生存率は 91%，5 年癌特異生存率は 97% であり，左鎖骨上窩や縦隔への予防照射は必要ないと報告した[10)]。Chung らはまた放射線療法後の再発部位としては，左鎖骨上窩，肺，縦隔，骨，傍大動脈リンパ節，肝が多いと報告している[11)]。

放射線療法と化学療法を比較した検討では，Warde らは Stage ⅡA およびⅡB セミノーマで放射線療法 80 名（ⅡA 64 名，ⅡB 16 名）と化学療法 19 名（ⅡA 5 名，ⅡB 14 名）の治療効果の比較を行い，放射線療法では 16/80（20%）が再発したが，化学療法では 1 名も再発しなかったことを報告し，化学療法の優位性を示した[12)]。

一方で，放射線療法と化学療法を併用した報告もある。Patterson らはカルボプラチン併用放射線療法と放射線単独でその効果を比較し，併用群の 5 年非再発生存率が 96.9% であったのに対し，放射線単独群は 80.7% であり，併用群の方が再発を遅らせると報告した[13)]。一方，Detti らは 1965 年から 2005 年までの 40 年間，106 名の stage Ⅱセミノーマの治療成績をまとめ，Stage ⅡA とⅡB の 5 年非再発生存率は 94% および 72.5% であったと報告した[14)]。その中で 13 名が併用療法をしたと報告している。

以上から，Stage ⅡA セミノーマ（日本泌尿器科学会病期分類）の治療には，高位精巣摘除術後の化学療法または放射線療法が推奨される。

文献

1）Classen J, Schmidberger H, Meisner C, et al. Radiotherapy for stage IIA/B testicular seminoma：Final report of a prospective multicenter clinical trial. J Clin Oncol. 2003；21：1101–6.（Ⅲ）

2) Schmidberger H, Bamberg M, Meisner C, et al. Radiotherapy in stage IIA and IIB testicular seminoma with reduced portals : A prospective multicenter study. Int J Radiat Oncol Biol Phys. 1997 ; 39 : 321-6. (Ⅲ)
3) Bokemeyer C, Schmoll HJ. Secondary neoplasms following treatment of malignant germ cell tumors. J Clin Oncol. 1993 ; 11 : 1703-9. (Ⅳb)
4) Travis LB, Curtis RE, Storm H, et al. Risk of second malignant neoplasms among long-term survivors of testicular cancer. J Natl Cancer Inst. 1997 ; 89 : 1429-39. (Ⅳa)
5) Garcia-del-Muro X, Maroto P, Guma J, et al. Chemotherapy as ab alternative to radiotherapy in the treatment of stage IIA and IIB testicular seminoma : A Spanish Germ Cell Cancer Group Study. J Clin Oncol. 2008 ; 26 : 5416-21. (Ⅲ)
6) Krege S, Boergermann C, Baschek R, et al. Single agent carboplatin for CS II A/B testicular seminoma, A phase II study of the German Testicular Cancer Study Group (GTCSG). Ann Oncol. 2006 ; 17 : 276-80. Epub 2005 Oct 27. (Ⅲ)
7) Classen J, Souchon R, Hehr T, et al. Radiotherapy for early stages testicular seminoma : pattern of case study in Germany. Radiother Oncol. 2002 ; 63 : 179-86. (Ⅳb)
8) Wilder RB, Buyyounouski MK, Efstathiou JA, et al. Radiotherapy treatment planning for testicular seminoma. Int J Radiat Oncol Biol Phys. 2012 ; 83 : e445-2. (Ⅰ)
9) Krege S, Souchon R, Schmoll HJ. Interdisciplinary consensus on diagnosis and treatment of testicular germ cell tumors : results of an update conference on evidence-based medicine (EBM). Eur Urol. 2001 ; 40 : 373-91. (Ⅰ)
10) Chung PW, Warde PR, Panzarella TP, et al. Appropriate radiation volume for Stage IIA/B testicular seminoma. Int J Radiat Oncol Biol Phys. 2003 ; 56 : 746-8. (Ⅳb)
11) Chung PW, Gospodarowicz MK, Panzarella T, et al. Stage II testicular seminoma : Patterns of recurrence and outcome of treatment. Eur Urol. 2004 ; 754-9. (Ⅳa)
12) Warde P, Gospodarowicz MK, Panzarella T, et al. Management of stage II testicular seminoma. J Clin Oncol. 1998 ; 16 : 290-4. (Ⅳb)
13) Patterson H, Norman AR, Mitra SS, et al. Combination carboplatin and radiotherapy in the management of stage II testicular seminoma : comparison with radiotherapy treatment alone. Radiother Oncol. 2001 ; 59 : 5-11. (Ⅲ)
14) Detti B, Livi L, Scoccianti S, et al. Management of stage II testicular seminoma over a period of 40 years. Urol Oncol. 2009 ; 27 : 534-8. (Ⅳb)

CQ 12

Stage ⅡA（日本泌尿器学会病期分類：後腹膜転移巣が最大径 5 cm 未満）非セミノーマに対して，どのような治療が推奨されるか？

推奨グレード **A**

Stage ⅡA 非セミノーマのうち，後腹膜リンパ節転移巣が 2−5 cm の症例に対して BEP 療法が推奨される。

推奨グレード **B**

先行 RPLND（後腹膜リンパ節廓清術）は，腫瘍マーカーが正常範囲でなおかつ 2 cm 以下の後腹膜リンパ節転移を有する症例に対して有用になる可能性がある。

推奨グレード **C1**

先行および化学療法後の RPLND は，腹腔鏡下手術も有用である可能性がある。

解説　従来から，Stage ⅡA 非セミノーマに対しては，化学療法を先行する意見と RPLND を先行する意見があり，両者の比較については 1995 年に報告された Indiana 大学での検討によると，最終的に化学療法と RPLND の両治療が必要になる症例や全体の治癒率は同等とされる[1)]。ただし，RPLND を先行させた場合，23％に病理学的にリンパ節転移が認められていない。また，2000 年に報告された Stage ⅡA/B（AJCC 分類）NSGCT を対象とした前向き非ランダム化比較試験でも，両治療法後の平均 3 年間のフォローアップ期間で再発率に有意差は認めなかったとしている（再発率；先行 RPLND：7％，先行化学療法：11％）[2)]。

EGCCCG（European Germ Cell Cancer Consensus Group）の報告では，非セミノーマ症例のうち，2−5 cm の後腹膜リンパ節病変を有する症例に対しては IGCCC リスク分類に準じて BEP 療法が推奨されている[3)]。一方，2 cm 未満の後腹膜リンパ節病変を有し，高位精巣摘除後の腫瘍マーカーが正常値である症例に対しては，RPLND または経過観察（6 週毎の厳重経過観察）が推奨されている。2 cm 未満であっても，高位精巣摘除術後も腫瘍マーカーが上昇している症例に対しては BEP 療法を行い，その後の残存病変に対しても，RPLND を行う方針が推奨されている[3)]。

RPLND を先行した場合，12％が病理学的（PS）Ⅰと診断され，残りの 88％が PSⅡA（病理学的 Stage ⅡA，AJCC 分類）と診断される。PSⅡA と診断された

症例には，経過観察または補助化学療法の選択肢がある。RPLND の結果，PSⅡ（AJCC 分類）と診断された症例に対する経過観察では約 30－50％に再発を認めており[4]，追加化学療法が必要とされる。MSKCC からの報告では，RPLND の結果 PSⅡ（AJCC 分類）であった症例に対する補助療法として EP 療法 2 コースの有用性を検討し，中央値 8 年の観察で再発率は 1％であった[5]。一般的に，補助化学療法を施行した症例の再発率は 0-7％とされる。しかし，腎機能障害といった治療関連有害事象[6]や遅発性後遺症を考慮すると，先行 RPLND 後に補助化学療法を行った症例の 50-70％が over-treatment している可能性がある。

最近の報告では，先行 RPLND の適応については，高位精巣摘除後の腫瘍マーカーが正常値で，2 cm 未満の後腹膜リンパ節病変を有する非セミノーマ症例のみを選択することが，非再発率の改善につながり[7,8]，2-5 cm の後腹膜リンパ節病変を有する症例に対しては IGCCC に準じ，BEP 療法が推奨されている。

また，郭清範囲に関しては拡大及び縮小の報告があるが，一定の見解は得られていない[9-11]。RPLND の方法に関しては，腹腔鏡下手術が低侵襲で切除範囲および結果に関しても満足がいくものであり，可能な施設においては推奨される[12,13]。

文献

1）Donohue JP, Thornhill JA, Foster RS, et al. Clinical stage B non-seminomatous germ cell testis cancer：the Indiana University experience（1965-1989）using routine primary retroperitoneal lymph node dissection. Eur J Cancer. 1995；31A：1599-604.（Ⅱ）

2）Weissbach L, Bussar-Maatz R, Flechtner H, et al. RPLND or primary chemotherapy in clinical stage ⅡA/B nonseminomatous germ cell tumors? Results of a prospective multicenter trial including quality of life assessment. Eur Urol. 2000；37：582-94.（Ⅲ）

3）Krege S, Beyer J, Souchon R, et al. European consensus conference on diagnosis and treatment of germ cell cancer：a report of the second meeting of the European Germ Cell Cancer Consensus group（EGCCCG）：part Ⅰ. Eur Urol. 2008；53：478-96.（Ⅰ）

4）Williams SD, Stablein DM, Einhorn LH, et al. Immediate adjuvant chemotherapy versus observation with treatment at relapse in pathological stage Ⅱ testicular cancer. N Engl J Med. 1987；317：1433-8.（Ⅱ）

5）Kondagunta GV, Sheinfeld J, Mazumdar M, et al. Relapse-free and overall survival in patients with pathologic stage Ⅱ nonseminomatous germ cell cancer treated with etoposide and cisplatin adjuvant chemotherapy. J Clin Oncol. 2004；22：464-7.（Ⅲ）

6）Fosså SD, Aass N, Winderen M, et al. Long-term renal function after treatment for malignant germ-cell tumours. Ann Oncol. 2002；13：222-8.（Ⅳb）

7）Stephenson AJ, Bosl GJ, Bajorin DF, et al. Retroperitoneal lymph node dissection in patients with low stage testicular cancer with embryonal carcinoma predominance and/or lymphovascular invasion. J Urol. 2005；174：557-60.（Ⅳb）

8）Stephenson AJ, Bosl GJ, Motzer RJ, et al. Nonrandomized comparison of primary chemotherapy and retroperitoneal lymph node dissection for clinical stage ⅡA and ⅡB nonseminomatous germ cell testicular cancer. J Clin Oncol. 2007；25：5597-602.（Ⅲ）

9）Carver BS, Shayegan B, Eggener S, et al. Incidence of metastatic nonseminomatous germ cell tumor outside the boundaries of a modified postchemotherapy retroperitoneal lymph

node dissection. J Clin Oncol. 2007；25：4365-9.（Ⅲ）
10）Eggener SE, Carver BS, Sharp DS, et al. Incidence of disease outside modified retroperitoneal lymph node dissection templates in clinical stage Ⅰ or ⅡA nonseminomatous germ cell testicular cancer. J Urol. 2007；177：937-42.（Ⅲ）
11）Steiner H, Peschel R, Bartsch G. Retroperitoneal lymph node dissection after chemotherapy for germ cell tumours：is a full bilateral template always necessary?. BJU Int. 2008；102：310-4.（Ⅳb）
12）Steiner H, Zangerl F, Stöhr B, et al. Results of bilateral nerve sparing laparoscopic retroperitoneal lymph node dissection for testicular cancer. J Urol. 2008；180：1348-52.（Ⅳb）
13）Rassweiler JJ, Scheitlin W, Heidenreich A, et al. Laparoscopic retroperitoneal lymph node dissection：does it still have a role in the management of clinical stage Ⅰ nonseminomatous testis cancer? A European perspective. Eur Urol. 2008；54：1004-15.（Ⅰ）

CQ 13

初回化学療法として BEP 療法は推奨されるか？

推奨グレード **A**

化学療法開始前に International Germ Cell Consensus Classification（IGCCC）に準じて予後分類を行うことが推奨される。

推奨グレード **A**

予後良好群には BEP（ブレオマシイン，エトポシド，シスプラチン）療法 3 コースが，予後中間群および予後不良群には BEP 療法 4 コースが標準的な導入化学療法として推奨される。

解説　BEP 療法（表）は，現時点での進行性精巣腫瘍初回化学療法における標準治療と考えられる[1]。精巣腫瘍では治療前予後因子を用いた予後分類が提唱され，それに応じた治療の個別化が推進されてきた。IGCCC は転移を有する胚細胞腫の治療前予後因子にもとづいた分類法[2]で国際的に最も広く用いられている。IGCCC で予後良好群に分類された症例に対する初回化学療法としては，BEP 療法を 3 コース行うことが推奨される[3,4]。予後良好群に対する化学療法の施行回数については，EORTC により BEP 療法 3 コースと，BEP 療法 3 コース＋EP 療法 1 コースによるランダム化比較試験が行われた。結果として両者の治療成績が同等であることが示され，予後良好群に対しては BEP 療法 3 コースが十分な治療であることが確認された[3]。一方，予後良好群では，化学療法の軽減化，特に肺毒性への配慮からブレオマイシンの省略が試みられたが，BEP 療法 3 コースと EP 療法 3 コースを比較した場合には，後者の治療成績が有意に不良であることが示された[4]。これに対して BEP 療法 3 コースと EP 療法 4 コースの比較では，両者の治療成績に有意差はなかった[5]。したがって，比較的高齢者[6,7]（40–50 歳以上）や腎機能不良例[6]などのブレオマイシン肺障害のリスクの高い症例には，EP 療法 4 コースが BEP 療法 3 コースの代替として適応しうる[5]。

一方，予後中間群，不良群に対する初回化学療法としては，BEP 療法 4 コースが標準治療として推奨される[1]。予後不良群に対しては BEP 療法 4 コースと BEP 療法 2 コース＋大量化学療法 2 コースを用いた導入療法のランダム化比較試験が行われたが大量化学療法の有用性は認められなかった[8]。同様に BEP 療法 4 コースと VIP（エトポシド，イホスファミド，シスプラチン）療法 4 コースのランダム化比較試験でも，両者の治療成績に有意差はなく，VIP 療法で骨髄抑制が増強する傾向が認められた[9]。この臨床試験では，その後の追跡調査[10]でも長期成績

に有意差がないことから，ブレオマイシン肺障害のリスクの高い予後中間及び予後不良症例に対しては，BEP 療法の代替法として VIP 療法 4 コースが適応し得ると考えられる。一般に比較的高齢者（40–50 歳以上），腎機能不良例，ヘビースモーカーなどでは，重篤なブレオマイシン肺障害の発症リスクが高くなるとされている。

表　BEP 療法

シスプラチン	20 mg/m^2	点滴静注（第 1–5 日）
エトポシド	100 mg/m^2	点滴静注（第 1–5 日）
ブレオマイシン	30 mg/body	点滴静注（第 2，9，16 日*）
以上を 3 週毎		

*ブレオマイシンの投与日を第 1，8，15 日とする場合もある。

文献

1）Williams SD, Birch R, Einhorn LH, et al. Treatment of disseminated germ-cell tumors with cisplatin, bleomycin, and either vinblastine or etoposide. N Engl J Med. 1987；316：1435–40.（Ⅱ）

2）IGCCCG：International Germ cell consensus classification：a prognostic factor-based staging system for metastatic germ cell cancer. J. Clin. Oncol., 1997；15：594–603.（Ⅳa）

3）de Wit R, Roberts JT, Wilkinson PM, et al. Equivalence of three or four cycles of bleomycin, etoposide, and cisplatin chemotherapy and of a 3- or 5- day schedule in good-prognosis germ cell cancer：A randomized study of the European organization for research and treatment of cancer genitourinary tract cancer cooperative group and the medical research council. J Clin Oncol. 2001；19：1629–40.（Ⅱ）

4）Loehrer PJ, Johnson D, Elson P, et al. Importance of bleomycin in favorable-prognosis disseminated germ cell tumors：An eastern cooperative oncology group trial. J Clin Oncol. 1995；13：470–6.（Ⅱ）

5）Culine S, Kerbrat P, Kramar A, et al. Refining the optimal chemotherapy regimen for good-risk metastatic nonseminomatous germ-cell tumors：a randomized trial of the Genito-Urinary Group of the French Federation of Cancer Centers（GETUG T93BP）. Ann Oncol. 2007；18：917–24.（Ⅱ）

6）Einhorn LH, Foster RS. Bleomycin, etoposide, and cisplatin for three cycles compared with etoposide and cisplatin for four cycles in good-risk germ cell tumors：is there a preferred regimen?. J Clin Oncol. 2006；24：2597–8.（Ⅵ）

7）Simpson AB, Paul J, Graham J, et al. Fatal bleomycin pulmonary toxicity in the west of Scotland 1991–95：a review of patients with germ cell tumours. Br J Cancer. 1998；78：1061–66.（Ⅳb）

8）Motzer RJ, Nichols CJ, Margolin KA, et al. Phase Ⅲ randomized trial of conventional-dose chemotherapy with or without high-dose chemotherapy and autologous hematopoietic stem-cell rescue as first-line treatment for patients with poor-prognosis metastatic germ cell tumors. J Clin Oncol. 2007；25：247–56.（Ⅱ）

9）Nichols CR, Catalano PJ, Crawford ED, et al. Randomized comparison of cisplatin and etoposide and either bleomycin or ifosfamide in treatment of advanced disseminated germ cell tumors：an Eastern Cooperative Oncology Group, Southwest Oncology Group, and Cancer and Leukemia Group B Study. J Clin Oncol. 1998；16：1287–93.（Ⅱ）

10）Hinton S, Catalano PJ, Einhorn LH, et al. Cisplatin, etoposide and either bleomycin or ifosfamide in the treatment of disseminated germ cell tumors：final analysis of an intergroup trial. Cancer. 2003；97：1869-75.（Ⅱ）

CQ 14

精巣腫瘍導入化学療法で高度な副作用を認めた場合，次コースでの投与量を維持すべきか？

推奨グレード **A**

BEP 療法は 3 週サイクルで可能な限り既定の投与量を維持して行う必要がある。しかし，ブレオマイシンによる肺障害を認めた場合は，以後のブレオマシインの使用を中止することが推奨される。また，前治療で骨髄抑制による重篤な合併症を認めた場合は，次コースでの減量が考慮されるが，これらの合併症を回避するために，好中球減少や血小板減少に対する支持療法を適切に行うことが重要である。

解説　標準導入化学療法である BEP（ブレオマシイン，エトポシド，シスプラチン）療法においては，ブレオマイシンによる間質性肺炎や肺線維症が臨床的に疑われた場合は以後のブレオマシインの投与を中止することが推奨される[1-3]。次コース以後の導入療法については，IGCCC 予後良好群では EP（エトポシド，シスプラチン）療法[4]が，IGCCC 予後中間，不良群では VIP（エトポシド，イホスファミド，シスプラチン）療法[5]が代替治療として選択可能である。

骨髄抑制に関しては，前治療における白血球（好中球）数や血小板数の Nadir 値を目安として次コースの投与量を減量する必要はない[1]。ただし，一部の臨床試験では骨髄抑制に関連する合併症（血小板減少による出血など）を認めた場合に，次コースでエトポシドを 20–25％減量すると規定されている[1-3]。海外では BEP 療法における G-CSF の予防投与を推奨する意見[6]と否定的な意見[7]がある。ただし，後者においても先行する化学療法で重症な感染症を合併した場合には，次コース以降の G-CSF 予防投与が推奨されている。一方，本邦では精巣腫瘍化学療法における G-CSF の予防投与が保険で承認されている。いずれにしても，好中球減少に対する感染対策や血小板減少の管理などの支持療法を適切に行うことが，強度を維持した BEP 療法を遂行するうえで重要である。

腎機能障害に関してはシスプラチンの投与基準として，血清クレアチニン値 3 mg/dL 以上やクレアチニンクレアランス 40 mL/min 未満の場合に中断して回復後に再開すると規定した臨床試験[2,3]があるが，統一されたエビデンスはない。ブレオマイシンに関しても，血清クレアチニン値 2 mg/dL 以上やクレアチニンクレアランス 40 mL/min 未満などの場合に中止するなどの意見[2,8]があり，統一されていない。腎機能低下時の抗癌剤投与量の減量に関してはBEP療法でのエビデンスではないが，クレアチニンクレアランス値に応じた各種抗癌剤の減量に関するガイドラインが複数，提唱[9,10]されている。

最後に，BEP 療法は 3 週サイクルで行うことが重要である。仮に 4 週サイクルで行った場合，その有効性（治癒率）を保証するデータは存在しない。また，dose intensity が下がると予後の悪化を招くという，ランダム化比較試験の結果がオーストラリアのグループから報告されている[11]。欧州のガイドライン[7]では，次コース開始時期の延長に関して，開始予定日に発熱を認める場合，好中球数 500/mm^3，血小板数 10 万/mm^3未満の場合に考慮するが，延長は 3 日以内にとどめるべきとされている。以上のように，BEP 療法では投与量及び投与間隔を可及的に維持しながら，治療を行うことが重要である。さらに薬剤の安易な減量や，投与間隔の延長は治癒率そのものを損なう可能性があることを認識する必要がある。そのためには，副作用の発現パターンや副作用の程度の評価，ならびに副作用対策に習熟している必要があり，十分な治療経験を有する施設での治療が望ましい。

文献

1) Williams SD, Birch R, Einhorn LH, et al. Treatment of disseminated germ-cell tumors with cisplatin, bleomycin, and either vinblastine or etoposide. N Engl J Med. 1987；316：1435-40.（Ⅱ）
2) de Wit R, Roberts JT, Wilkinson PM, et al. Equivalence of three or four cycles of bleomycin, etoposide, and cisplatin chemotherapy and of a 3- or 5- day schedule in good-prognosis germ cell cancer：A randomized study of the European organization for research and treatment of cancer genitourinary tract cancer cooperative group and the medical research council. J Clin Oncol. 2001；19：1629-40.（Ⅱ）
3) Nichols CR, Catalano PJ, Crawford ED et al. Randomized comparison of cisplatin and etoposide and either bleomycin or ifosfamide in treatment of advanced disseminated germ cell tumors：an Eastern Cooperative Oncology Group, Southwest Oncology Group, and Cancer and Leukemia Group B Study. J Clin Oncol. 1998；16：1287-93.（Ⅱ）
4) Culine S, Kerbrat P, Kramar A, et al. Refining the optimal chemotherapy regimen for good-risk metastatic nonseminomatous germ-cell tumors：a randomized trial of the Genito-Urinary Group of the French Federation of Cancer Centers（GETUG T93BP）. Ann Oncol. 2007；18：917-24.（Ⅱ）
5) Hinton S, Catalano PJ, Einhorn LH, et al. Cisplatin, etoposide and either bleomycin or ifosfamide in the treatment of disseminated germ cell tumors：final analysis of an intergroup trial. Cancer. 2003；97：1869-75.（Ⅱ）
6) Schmoll HJ, Osanto S, Kawai K, et al. Advanced seminoma and nonseminoma：SIU/ICUD Consensus Meeting on Germ Cell Tumors（GCT）, Shanghai 2009. Urology. 2011；78（4 Suppl）：S456-68.（Ⅰ）
7) Krege S, Beyer J, Souchon R, et al. European consensus conference on diagnosis and treatment of germ cell cancer：a report of the second meeting of the European Germ Cell Cancer Consensus Group（EGCCCG）：part Ⅱ. Eur Urol. 2008；53：497-513.（Ⅰ）
8) Einhorn LH, Foster RS. Bleomycin, etoposide, and cisplatin for three cycles compared with etoposide and cisplatin for four cycles in good-risk germ cell tumors：is there a preferred regimen?. J Clin Oncol. 2006；24：2597-8.（Ⅵ）
9) Kintzel PE, Dorr RT. Anticancer drug renal toxicity and elimination：dosing guidelines for altered renal function. Cancer Treat Rev. 1995；21：33-64.（Ⅰ）

10) Lichtman SM, Wildiers H, Launay-Vacher V, et al. International Society of Geriatric Oncology (SIOG) recommendations for the adjustment of dosing in elderly cancer patients with renal insufficiency. Eur J Cancer. 2007；43：14-34.（Ⅰ）
11) Toner GC, Stockler MR, Boyer MJ, et al. Comparison of two standard chemotherapy regimens for good-prognosis germ-cell tumours：a randomised trial. Australian and New Zealand Germ Cell Trial Group. Lancet. 2001；10；357（9258）：739-45.（Ⅱ）

CQ 15

進行性精巣腫瘍に対する化学療法後の残存腫瘍は，すべて外科的に切除することが推奨されるか？

推奨グレード **A**

進行性精巣非セミノーマの後腹膜リンパ節転移に対する化学療法後の残存腫瘍切除は，腫瘍マーカーが正常化していることを前提として推奨される。

推奨グレード **B**

後腹膜リンパ節以外に残存腫瘍が存在する場合，それらの病理組織像と後腹膜リンパ節の病理組織像とはしばしば一致しないことがあるので，それらの組織も切除することが推奨される。一方，セミノーマの場合には，奇形腫（teratoma）が残存腫瘍に含まれる確率は極めて低いため，90％以上の縮小を認めた症例や残存腫瘍が 3 cm 以下の症例では経過観察も可能である。

解説　進行性精巣腫瘍に対する化学療法後の後腹膜リンパ節残存腫瘍に対する手術を考慮する場合，一般に腫瘍マーカーが正常化している事が前提となる（CQ21 参照）。本手術の重要性は，原発巣がセミノーマと非セミノーマでやや異なる。一般に，セミノーマでは残存腫瘍に奇形腫が含まれていることはほとんどなく，また大血管との癒着が極めて強固であり，切除における合併症が増加すると考えられる[1)]。進行性セミノーマに対する化学療法後の後腹膜リンパ節郭清術（RPLND）時の病理組織学的検索において，残存癌を認める確率は，残存腫瘍が 3 cm 以上の場合には 12–30%，3 cm より縮小した場合には 10%未満であるとの報告がある[2,3)]。したがって，セミノーマでは 3 cm 以下の残存腫瘍では経過観察も可能であると考えられる。また，セミノーマにおいては，FDG-PET が化学療法後の残存癌の診断に有用であるとする報告もあり[4)]，これらの検査結果も考慮に入れて判断するべきである（CQ16 参照）。これに対して，非セミノーマの後腹膜リンパ節転移に対する化学療法後の残存腫瘍を切除した場合，その病理組織は一般的に，壊死・線維化組織，奇形腫（teratoma），残存癌がそれぞれ 40–50%，35–40%，10–15%に認められるが[5–10)]，現時点ではこれらの組織像を手術前に予測するパラメータやノモグラムはない[11)]。

Fox らの報告では，化学療法後（postchemotherapy＝PC）に RPLND を受けた 580 人中，最初の化学療法後に RPLND を受けた患者群は救済化学療法後に RPLND を受けた症例より予後良好であり，癌細胞陽性であった 133 人についての解析で，完全摘除された症例の方が不完全摘除症例より予後良好であることを述べている[12)]。

PC-RPLND の重要性は，残存癌細胞の完全摘除にあることはいうまでもないが，奇形腫の自然史として，growing teratoma syndrome[13]やmalignant transformation[14-16]を考慮した場合にもその完全摘除は重要である。これらのケースは化学療法や放射線療法に抵抗性であることが多く，外科的切除が基本である。郭清範囲については，広汎郭清が行われてきたが[17-19]，5 cm 未満に縮小した場合や，原発巣と同側のリンパ節に限局した場合には，射精神経の温存を考慮して modified unilateral template resection が試みられ，良好な結果が報告されている[20-22]。それらの報告によると，modified template を用いた射精神経温存手術では，85％程度で順行性射精が可能であるが，両側の広汎郭清では 25％未満と報告されている。

最後に，解剖学あるいは病理学的な理解の向上や周術期管理の進歩による，化学療法後の残存腫瘍摘除術における合併症が低下し，かつ手術術式が洗練されてきたことも，本手術が推奨される一因となっている[23,24]。しかし，大血管や重要臓器との癒着剝離などの操作が要求されることが多く，その実施にあたっては十分な説明を行い，患者および家族の理解と同意を得る必要がある。

文献

1）Mosharafa AA, Foster RS, Leibovich BC, et al. Is post-chemotherapy resection of seminomatous elements associated with higher acute morbidity?. J Urol. 2003；169：2126-2128.（Ⅳb）

2）Herr HW, Sheinfeld J, Puc HS, et al. Surgery for a post-chemotherapy residual mass in seminoma. J Urol. 1997；157：860-2.（Ⅳb）

3）Heidenreich A, Thüer D, Polyakov S. Postchemotherapy retroperitoneal lymph node dissection in advanced germ cell tumours of the testis. Eur Urol. 2008；53：260-74.（Ⅰ）

4）De Santis M, Becherer A, Bokemeyer C, et al. 2-18fluoro-deoxy-D-glucose positron emission tomography is a reliable predictor for viable tumor in postchemotherapy seminoma：an update of the prospective multicentric SEMPET trial. J Clin Oncol. 2004；22：1034-9.（Ⅳa）

5）Toner GC, Panicek DM, Heelan RT, et al. Adjunctive surgery after chemotherapy for nonseminomatous germ cell tumors：recommendations for patient selection. J Clin Oncol. 1990；8：1683-94.（Ⅳb）

6）Stenning SP, Parkinson MC, Fisher C, et al. Postchemotherapy residual masses in germ cell tumor patients：content, clioncal features, and prognosis. Medical Research Council Testicular Working Party. Cancer. 1998；83（7）：1409-29.（Ⅳb）

7）Donohue JP, Leviovitch I, Foster RS, et al. Integration of surgery and systemic therapy：results and principles of integration. Semin Urol Oncol 1998；16：65-71.（Ⅳb）

8）Steyerberg EW, Keizer HJ, Sleijfer DT, et al. Retroperitoneal metastases in testicular cancer：role of CT measurements of residual masses in decision making for resection after chemotherapy. Radiology. 2000；215：437-44.（Ⅳa）

9）Hendry WF, Norman AR, Dearnaley DP, et al. Metastatic nonseminomatous germ cell tumors of the testis：results of elective and salvage surgery for patients with residual retroperitoneal masses. Cancer. 2002；94：1668-76.（Ⅳb）

10) Albers P, Weissbach L, Krege S, et al. Prediction of necrosis after chemotherapy of advanced germ cell tumors : results of a prospective multicenter trial of the German Testicular Cancer Study Group. J Urol. 2004 ; 171 : 1835-8. (Ⅳb)
11) Vergouwe Y, Steyerberg EW, Foster RS, et al. Predicting retroperitoneal histology in postchemotherapy testicular germ cell cancer : a model update and multicentre validation with more than 1000 patients. Eur Urol. 2007 ; 51 : 424-32. (Ⅳb)
12) Fox EP, Weathers TD, Williams SD, et al. Outcome analysis for patients with persistent nonseminomatous germ cell tumor in postchemotherapy retroperitoneal lymph node dissections. J Clin Oncol. 1993 ; 11 : 1294-9. (Ⅳb)
13) Logothesis CJ, Samuels ML, Trindade A, et al. The growing teratoma syndrome. Cancer. 1982 ; 50 : 1629-35. (Ⅴ)
14) Ahmed T, Bosl GJ, Hajdu SI. Teratoma with malignant transformation in germ cell tumors in men. Cancer. 1985 ; 56 : 860-3. (Ⅳb)
15) Motzer RJ, Amsterdam A, Prieto V, et al. Teratoma with malignant transformation : diverse malignant histologies arising in men with germ cell tumors. J Urol. 1998 ; 159 : 133-8. (Ⅳb)
16) Donadio AC, Motzer RJ, Bajorin DF, et al. Chemotherapy for teratoma with malignant transformation. J Clin Oncol. 2003 ; 21 : 4285-91. (Ⅳb)
17) Fosså SD, Ous S, Lien HH, et al. Post-chemotherapy lymph node histology in radiologically normal patients with metastatic nonseminomatous testicular cancer. J Urol. 1989 ; 141 : 557-9. (Ⅳb)
18) Wood DP Jr, Herr HW, Heller G, et al. Distribution of retroperitoneal metastases after chemotherapy in patients with nonseminomatous germ cell tumors. J Urol. 1992 ; 148 : 1812-6. (Ⅳb)
19) Rabbani F, Goldenberg SL, Gleave ME, et al. Retroperitoneal lymphadenectomy for post-chemotherapy residual masses : is a modified dissection and resection of residual masses sufficient?. Br J Urol. 1998 ; 81 : 295-300. (Ⅳb)
20) Ehrlich Y, Yossepowitch O, Kedar D, et al. Distribution of nodal metastases after chemotherapy in nonseminomatous testis cancer : a possible indication for limited dissection. BJU Int. 2006 ; 97 : 1221-4. (Ⅳb)
21) Beck SD, Foster RS, Bihrle R, et al. Is full bilateral retroperitoneal lymph node dissection always necessary for postchemotherapy residual tumor?. Cancer. 2007 ; 110 : 1235-40. (Ⅳb)
22) Heidenreich A, Pfister D, Witthuhn R, et al. Postchemotherapy retroperitoneal lymph node dissection in advanced testicular cancer : radical or modified template resection. Eur Urol. 2009 ; 55 : 217-24. (Ⅳb)
23) Baniel J, Foster RS, Rowland RG, et al. Complications of post-chemotherapy retroperitoneal lymph node dissection. J Urol. 1995 ; 153 : 976-80. (Ⅳb)
24) Heidenreich A, Albers P, Hartmann M, et al. Complications of primary nerve sparing retroperitoneal lymph node dissection for clinical stage 1 nonseminomatous germ cell tumors of the testis : experience of the German Testicular Cancer Study Group. J Urol. 2003 ; 169 : 1710-14. (Ⅳb)

Column3

化学療法後の後腹膜リンパ節廓清における神経温存について

化学療法後の後腹膜リンパ節廓清は，難易度の高い，高侵襲の手術になることが多い。また，逆行性射精という，男性にとってQOLを大きく損なうリスクがあり，full templateかmodified templateか，神経を温存するかしないかが常に議論となってきた。

欧米のガイドラインでは，基本的には開腹手術/full templateで行い，化学療法開始時の腫瘍径が小さい場合はmodified templateも考慮しうるとされている。また，神経温存に関しては，両ガイドラインともに可能なら温存するべきと記載されている。

若年，壮年男性に発生する腫瘍という性格を考えると，可能な限り神経温存を試みる必要があると考えられる。

ただし，化学療法開始時の腫瘍の大きさ・広がりを鑑みず，温存のためにmodified templateを選択することは避けなければならない。

以上から，原則的には開腹によるfull template RPLNDを行い，可能な限り神経温存を試みる。ごく限られた症例ではmodified templateも選択しうる，と考えておくのが良いと思われる。

文献

1）Guidelines on Testicular Cancer, European Association of Urology.
2）NCCN Clinical Practice Guidelines in Oncology, Testicular Cancer.

CQ 16

進行性精巣腫瘍に対する化学療法後の残存癌の検索において，FDG-PET は推奨されるか？

推奨グレード **B**

進行性精巣腫瘍に対する化学療法後の残存癌の検出に関する positron emission tomography（PET）の有効性について，セミノーマにおいては，感度，特異性，陽性反応適中率，陰性反応適中率のいずれにおいても優れた残存癌検出能を有しており，化学療法後の残存癌の有無の判定のために用いることは推奨される。

推奨グレード **C2**

非セミノーマの場合は，奇形腫で FDG（2-fluoro-deoxy-D-glucose）が取り込まれ陽性となる場合があるため，推奨できない。

解説　進行性非セミノーマにおける化学療法後の残存腫瘍に関しては，奇形腫において FDG（2-fluoro-deoxy-D-glucose）の取り込みが強く，FDG-PET 陽性になることや，壊死に陥った瘢痕化組織中の炎症によって，いかにも癌細胞が残存するようにみえる。De Wit らは 109 人の化学療法を受けた進行性非セミノーマ患者における化学療法後の FDG-PET の感度，特異度はそれぞれ 72%，47%で，また，陽性反応適中率（positive predictive value：PPV）と陰性反応適中率（negative predictive value：NPV）はそれぞれ 54%，67%であったと報告している[1)]。また，Buchler らは PET が陰性となった 93 例の化学療法後の非セミノーマ症例の長期観察において，NPV は 81.7%であり，primary の腫瘍組織に teratoma や teratocarcinoma が含まれていたもの，もともと腫瘍マーカーが高値であったもの，化学療法後の残存腫瘍が大きいものでは PET failure となりやすいと報告している[2)]。その他いくつかの報告においても，FDG-PET は CT よりも感度が低く，実際に手術不要な患者の選択には用いられないと述べられている[3-6)]。したがって，進行性非セミノーマにおいては，化学療法後の残存腫瘍摘除手術の要否を決めるための検査として FDG-PET は推奨できない。最近では，進行性非セミノーマにおいて，化学療法によって画像上 CR あるいは 1 cm 未満までの縮小が得られた場合には，手術をせずに経過観察が可能であるとする報告もある[7,8)]。

一方，進行性セミノーマにおいては，化学療法後の残存腫瘍中に奇形腫が存在することは極めてまれであるため，FDG-PET の有用性は非セミノーマの場合と異なる。De Santis らは，化学療法後のセミノーマにおいて FDG-PET 検査が陽

性であることは，残存腫瘍中に癌細胞が存在する可能性を強く示唆すると報告している。それによると，FDG-PET 検査における，感度，特異度，PPV，NPV はそれぞれ，80%，100%，100%，96%であった。それに対して，CT 検査での残存腫瘍径 3 cm を判定基準として，残存癌の有無を予測した場合，感度，特異度，PPV，NPV はそれぞれ，70%，74%，37%，92%であり，FDG-PET による診断の方が優れていた[9,10]。その後，同グループは 177 人の PET 施行症例についての validation study の結果も報告しているが，それによると感度，特異度，PPV，NPV それぞれ 82%，90%，95%，69%であった[11]。さらに小規模な study ではあるが，Putra らや Hinz らも同様の結果を示し，FDG-PET の有用性を報告している[12,13]。しかし，その一方で，Ganjoo らは，救済化学療法を受けた 10 人のセミノーマ患者に対して FDG-PET を施行し，全員 PET negative という結果にもかかわらず，5 例で腫瘍が再増大したことより，化学療法後の大きなセミノーマの残存腫瘍に関しては，FDG-PET の有用性には疑問が残ると報告している[14,15]。

精巣腫瘍に対する PET 検査は，少なくともセミノーマに関しては化学療法後の残存癌細胞の有無を診断するには有用性が高いと思われる。一方，非セミノーマでは感度，特異度ともに決して高いとはいえず，その有用性は低いと思われる。

なお現在，悪性腫瘍の病期診断および再発・転移検索目的の FDG-PET は保険診療の範囲内で施行可能である。

文献

1) De Wit M, Hartmann M, Brenner W, et al.[18F]-FDG-PET in germ cell tumors following chemotherapy：Results of the German multicenter trial. ASCO Annual Meeting Proceedings Part I. Vol 24, No. 18S（June 20 Supplement）. 2006；4521.（Ⅳb）
2) Buchler T, Simonova K, Fencl P, et al. Clinical outcomes of patients with nonseminomatous germ cell tumours and negative postchemotherapy positron emission tomography. Cancer Invest. 2012；30（6）：487-92.（Ⅳb）
3) Spermon, JR, De Geus-Oei LF, Kiemeney LA, et al. The role of(18)fluoro-2-deoxyglucose positron emission tomography in initial staging and re-staging aftor ohemotherapy for testicular germ cell tumours. BJU Int. 2002；89（6）：549-56.（Ⅳb）
4) Sanchez D, Zudaire JJ, Fernandez JM, et al. FDG-PET in the evaluation of nonseminomatous germ cell tumors at relapse. BJU Int 2002；89（9）：912-6.（Ⅳb）
5) Kollmannsberger C, Oechsle K, Dohmen BM, et al. Prospaective comparison of FDG-PET with conventional assessment by computed tomography scans and serum tumor markers for the evaluation of residual masses in patients with nonseminomatous germ cell carcinoma. Cancer. 2002；94（9）：2353-62.（Ⅳa）
6) Stephens AW, Gonin R, Hutchins GD, et al. Positron emission tomography evaluation of residual radiographic abnormalities in postchemotherapy germ cell tumor patients. J Clin Oncol. 1996；14（5）：1637-41.（Ⅳa）
7) Ehrlich Y, Brames MJ, Beck SD, et al. Long-term follow-up of Cisplatin combination chemotherapy in patients with disseminated nonseminomatous germ cell tumors：is a postchemotherapy retroperitoneal lymph node dissection needed after complete remission?. J

Clin Oncol. 2010；28（4）：531-6.（Ⅳa）
8）Kollmannsberger C, Daneshmand S, So A, et al. Management of disseminated nonseminomatous germ cell tumors with risk-based chemotherapy followed by response-guided postchemotherapy surgery. J Clin Oncol. 2010；28（4）：537-42.（Ⅳa）
9）Oechsle K, Hartmann M, Brenner W, et al.[18F] Fluorodeoxyglucose positron emission tomography in nonseminomatous germ cell tumors after chemotherapy：The German multicenter positron emission tomography study group. J Clin Oncol. 2008；26（36）：5930-5.（Ⅳb）
10）De Santis M, Becherer A, Bokemeyer C, et al. 2-^{18}fluoro-deoxy-D-glucose positron emission tomography is a reliable predictor for viable tumor in postchemotherapy seminoma：an update of the prospective multicentric SEMPET trial. J Clin Oncol. 2004；22（6）：1034-9.（Ⅳa）
11）Bachner M, Loriot Y, Gross-Goupil M, et al. 2-^{18}fluoro-deoxy-D-glucose positron emission tomography（FDG-PET）for postchemotherapy seminoma residual lesions：a retrospective validation of the SEMPET trial. Ann Oncol. 2012；23（1）：59-64.（Ⅳb）
12）John Putra L, Lawrentshuk N, Ballok Z, et al. ^{18}F-fluorodeoxyglucose positron emission tomography in evaluation of germ cell tumor after chemotherapy. Urology. 2004；64(6)：1202-7.（Ⅳb）
13）Hinz S, Schrader M, Kempkensteffen C, et al. The role of positron emission tomography in the evaluation of residual masses after chemotherapy for advanced stage seminoma. J Urol. 2008；179（3）：936-40.（Ⅳa）
14）Ganjoo KN, Chan RJ, Sharma M, et al. Positron emission tomography scans in the evaluation of postchemotherapy residual masses in patients with seminoma. J Clin Oncol. 1999；17（11）：3457-60.（Ⅲ）
15）Albers P, Bender H, Yilmaz H, et al. Positron emission tomography in the clinical staging of patients with Stage I and II testicular germ cell tumors. Urology. 1999；53（4）：808-11.（Ⅳa）

CQ 17

進行性精巣腫瘍に対する化学療法後の残存腫瘍を切除し，病理学的に残存癌を認めた場合，追加治療は推奨されるか？

推奨グレード **B**

進行性精巣腫瘍における化学療法後の残存腫瘍切除を行った結果，病理組織診断結果が壊死・瘢痕化組織であれば，追加化学療法は必要でない。一方，病理組織検索において残存癌を認めた場合には，追加化学療法が推奨される。

解説

進行性精巣腫瘍に対する化学療法後の残存腫瘍切除を施行した際，35％程度に奇形腫が，また15％程度に癌細胞の残存がみられる（CQ16参照）。壊死・瘢痕化組織では追加治療無しで良好な予後が期待できる[1-9]。一方，teratoma with malignant area や癌細胞が認められた場合には，追加化学療法は推奨される。

Fox らは化学療法後の後腹膜リンパ節郭清術を受けた580例の非セミノーマのうち，残存癌を認めた133例について後ろ向き検討を行い，標準的化学療法を2コース追加した症例と無治療で経過観察した症例を比較した場合，明らかに化学療法を追加した方が予後良好であると報告している[10]。Karanikolas らも同様に，追加化学療法を受けた患者群で有意に良好な生存率が得られたと報告している[11]。一方，Fizazi らは，化学療法後の残存腫瘍切除組織中に癌細胞を認めた238例について追加化学療法の有用性を検討しており，それによると IGCCC における intermediate prognosis group のみ追加化学療法の有用性が認められ，good prognosis group や poor prognosis group の症例では有用性が証明できなかったとしている[12]。

これらの報告はすべて後方視的研究であるが，現時点では，化学療法後の切除残存腫瘍組織内に癌細胞を認めた場合には，追加化学療法を行った方が良好な予後が期待できると思われ，推奨される。

文献

1）Rabbani F, Goldenberg SL, Gleave ME, et al. Retroperitoneal lymphadenectomy for post-chemotherapy residual masses：is a modified dissection and resection of residual masses sufficient?. Br J Urol. 1998；81（2）：295-300.（Ⅳb）

2）Stenning SP, Parkinson MC, Fisher C, et al. Postchemotherapy residual masses in germ cell tumor patients：content, clioncal features, and prognosis. Medical Research Council Testicular Working Party. Cancer. 1998；83（7）：1409-29.（Ⅳb）

3) Donohue JP, Leviovitch I, Foster RS, et al. Integration of surgery and systemic therapy : results and principles of integration. Semin Urol Oncol. 1998 ; 16 (2) : 65-71. (Ⅳb)
4) Napier MP, Naraghi A, Christmas TJ, et al. Long-term follow-up of residual masses after chemotherapy in patients with non-seminomatous germ cell tumours. Br J Cancer. 2000 ; 83 (10) : 1274-80. (Ⅳb)
5) Hendry WF, Norman AR, Dearnaley DP, et al. Metastatic nonseminomatous germ cell tumors of the testis : results of elective and salvage surgery for patients with residual retroperitoneal masses. Cancer. 2002 ; 94 (6) : 1668-76. (Ⅳb)
6) Oldenburg J, Alfsen GC, Lien HH, et al. Postchemotehrapy retroperitoneal surgery remains necessary in patients with nonseminomatous testicular cancer and minimal residual tumor masses. J Clin Oncol. 2003 ; 21 (17) : 3310-17. (Ⅳb)
7) Albers P, Weissbach L, Krege S, et al. Prediction of necrosis after chemotherapy of advanced germ cell tumors : results of a prospective multicnter trial of the German Testicular Cancer Study Group. J Urol. 2004 ; 171 (5) : 1835-8. (Ⅳb)
8) Muramaki M, Hara I, Miyake H, et al. Clinical outcome of retroperitoneal lymph node dissection after induction chemotherapy for metastatic non-seminomatous germ cell tumors. Int J Urol. 2004 ; 11 (9) : 763-7. (Ⅳb)
9) Nonomura N, Nishimura K, Takaha N, et al. Nerve-sparing retroperitoneal lymph node dissection for advanced testicular cancer after chemotherapy. Int J Urol. 2002 ; 9 (10) : 539-44. (Ⅳb)
10) Fox EP, Weathers TD, Williams SD, et al. Outcome analysis for patients with persistent nonseminomatous germ cell tumor in postchemotherapy retroperitoneal lymph node dissections. J Clin Oncol. 1993 ; 11 (3) : 1294-9. (Ⅳb)
11) Karanikolas N, Serio A. Viable germ cell tumor (GCT) identified at post-chemotherapy retroperitoneal lymph node dissection (PC = RPLND) : the significance of risk assignment and adjuvant chemotherapy. J Urol. 2006 ; 175 (suppl 4) : 191. (Ⅳb)
12) Fizazi K, Tjulandin S, Salvioni R, et al. Viable malignant cells after primary chemotherapy for disseminated nonseminomatous germ cell tumors : prognostic factors and role of post-surgery chemotherapy--results from an international study group. J Clin Oncol. 2001 ; 19 (10) : 2647-57. (Ⅳb)

CQ 18

大量化学療法は導入化学療法や救済化学療法として推奨されるか？

推奨グレード C2

大量化学療法は救済化学療法や導入化学療法として推奨されるだけの根拠が明確でない。

解説　1990年代初頭において，シスプラチン抵抗性の精巣腫瘍患者に対する救済化学療法として自家骨髄移植を併用した大量化学療法（High dose chemotherapy：HDCT）が試みられてきた。投与薬剤として，シスプラチンよりも同じプラチナ製剤で投与規制因子が骨髄抑制であるカルボプラチン，およびトポイソメラーゼ阻害薬であるエトポシドの2剤が広く用いられてきた（high dose CE）。この2剤にアルキル化剤であるシクロホスファミドもしくはイホスファミドを加えたレジメンもよく使用されてきた（high dose CEC，high dose ICE）。しかし，これら初期のHDCTに関する報告では，前治療がintensiveにされてきたケースが多く，全身状態および骨髄機能が疲弊した状態では長期寛解率が13～35%，治療関連死が3-13%と満足すべきものとはいえなかった[1-3]。

骨髄支援療法として末梢血幹細胞移植（Peripheral blood stem cell transplantation：PBSCT）が確立され，自家骨髄移植に比べ侵襲が少ないことや白血球の回復が速やかであることが示されるようになり[4]，精巣腫瘍患者に対するHDCTの支援療法としてもPBSCTが施行されるようになってきた。これらPBSCT併用HDCTの成績をまとめると，長期寛解率は34-65%，治療関連死は0-3.3%となっている[5-8]。最近EinhornらはIndiana UniversityにおいてHDCTを施行した184例の転移性精巣腫瘍患者のうち116例（63%）が長期完全寛解を得たと発表しているが，これも後ろ向きシングルアームでの報告であるため有用性を結論づけることはできない[9]。

HDCTが通常量の救済化学療法に比べて本当に優れているのか否かの検証は，第3相臨床試験において検証されなければならない。今までのところ，そのような臨床試験の報告は2つ認められる。1つはヨーロッパを中心とした多施設共同研究で再発を来した精巣腫瘍患者280名をVIP療法4コースと，VIP療法3コース＋high dose CEC（カルボプラチン，エトポシド，シクロホスファミド）1コースの2群に振り分けたものである。結果は，3年疾患特異的生存率（35% vs. 42%）および全生存率（53% vs. 53%）ともに有意差は認められなかった。本臨床試験において，HDCTは1コースのみであることが問題点として指摘されている[10]。

もう 1 つは，ドイツのグループによる第 3 相臨床試験でシスプラチンを中心とした化学療法を施行した後に，再発あるいは治療抵抗性精巣腫瘍患者 230 名を HDCT 複数回群（VIP 療法 1 コースに引き続いて high dose CE を 3 コース施行）と，HDCT 単回群（VIP 療法 3 コースに引き続いて high dose CEC を 1 コース施行）とに無作為に割り付けたものである。主要評価項目である 1 年でのイベントフリー生存率（治療法の変更，重篤な有害事象，病気の進行，理由を問わない死亡のすべてを含む）は，HDCT 複数回群で 40%，HDCT 単回群で 37%と有意差を認めなかった[11]。双方の第 3 相臨床試験の結果より，救済化学療法における HDCT の有用性は証明されなかった。

一方，poor risk の精巣腫瘍患者に対し，導入化学療法として HDCT を導入しようとする試みもなされてきた。これらの治療成績については，長期寛解率が 43–73%，治療関連死は 0–4.5%と報告されている[12–14]。

導入療法としての HDCT の有用性に関する第 3 相臨床試験は，今までのところ 3 つの報告がある。2007 年に予後不良精巣腫瘍患者（IGCCC で intemediate もしくは poor prognosis）に対し，4 コースの BEP 療法（n＝111）施設群と 2 コースの BEP 療法に引き続いて 2 コースの high dose CEC（n＝108）を施行する 2 群に振り分けた第 3 相臨床試験の結果が発表された[15]。層別解析の結果では，血清マーカーの下がりが不良であった症例については HDCT の有用性が認められたものの，全体としての結果は 1 年での完全寛解率が BEP 単独群は 48%，BEP＋HDCT 療法群は 52%で，統計学的な有意差は認められなかった（p＝0.53）。

フランスのグループは，血清マーカーの値より進行性と定義された精巣腫瘍患者 115 例を，A 群：PVB＋エトポシド（シスプラチンのみ倍量投与）を 4 コース施行と，B 群：前述の PVB＋エトポシド 2 コース施行後に high dose CEC（カルボプラチンではなく倍量のシスプラチンを使用）を 2 コース施行する 2 群に割り付けた。主要評価項目は全生存率で両者の間に有意差は認められなかった（p＝0.167）。サブグループ解析の結果，IGCCC の intermediate 群での 5 年生存率は A 群で 88%，B 群で 82%と有意差を認めなかったが，poor risk 群では A 群で 69%，B 群で 44%と，HDCT を施行した群の方が予後不良であった（p＝0.045）。本臨床研究に対しては，通常量化学療法として標準である BEP 療法が使用されておらず，どちらの群においても倍量のシスプラチンが使用されているなど，いくつかの問題点が指摘されている[16]。

さらに，ヨーロッパのグループが IGCCC の poor risk 精巣腫瘍患者 131 例を通常量群（BEP 療法を 4 コース）と，HDCT 群（VIP1 コースに引き続いて high dose VIP：シスプラチンのみ通常量を 3 コース）に割り付けた。主要評価項目は 2 年後の Failure free survival（治療の失敗，病気の進行，理由を問わない死亡）で通常量群は 44.8%，HDCT 群は 58.2%と，HDCT 群の方が良好であったが，統計学的有意差はなかった（p＝0.060）[17]。

これら 3 つの第 3 相臨床試験の結果より，導入化学療法としての HDCT の有用

性は明らかでなく，poor risk の精巣腫瘍患者に対する現時点での標準的治療は BEP 療法 4 コースとなっている。

まとめると，救済化学療法および導入化学療法双方において，HDCT の通常量化学療法に対する優位性は証明されていないため，日常臨床としてルーチンに HDCT を施行することは推奨されない。

文献

1) Siegert W, Beyer J, Strohscheer I, et al. High-dose treatment with carboplatin, etoposide, and ifosfamide followed by autologous stem-cell transplantation in relapsed or refractory germ cell cancer：a phase Ⅰ/Ⅱ study. The German Testicular Cancer Cooperative Study Group. J Clin Oncol. 1994；12（6）：1223-31.（Ⅲ）
2) Nichols CR, Andersen J, Lazarus HM, et al. High-dose carboplatin and etoposide with autologous bone marrow transplantation in refractory germ cell cancer：an Eastern Cooperative Oncology Group protocol. J Clin Oncol. 1992；10（4）：558-63.（Ⅲ）
3) Motzer RJ, Mazumdar M, Bosl GJ, et al. High-dose carboplatin, etoposide, and cyclophosphamide for patients with refractory germ cell tumors：treatment results and prognostic factors for survival and toxicity. J Clin Oncol. 1996；14（4）：1098-105.（Ⅲ）
4) Henon PR, Liang H, Beck-Wirth G, et al. Comparison of hematopoietic and immune recovery after autologous bone marrow or blood stem cell transplants. Bone Marrow Transplant. 1992；9（4）：285-91.（Ⅲ）
5) Rodenhuis S, de Wit R, de Mulder PH, et al. A multi-center prospective phase Ⅱ study of high-dose chemotherapy in germ-cell cancer patients relapsing from complete remission. Ann Oncol. 1999；10（12）：1467-73.（Ⅲ）
6) Rick O, Beyer J, Kingreen D, et al. High-dose chemotherapy in germ cell tumours：a large single centre experience. Eur J Cancer. 1998；34（12）：1883-8.（Ⅲ）
7) Margolin BK, Doroshow JH, Ahn C, et al. Treatment of germ cell cancer with two cycles of high-dose ifosfamide, carboplatin, and etoposide with autologous stem-cell support. J Clin Oncol. 1996；14（10）：2631-7.（Ⅲ）
8) Bhatia S, Abonour R, Porcu P, et al. High-dose chemotherapy as initial salvage chemotherapy in patients with relapsed testicular cancer. J Clin Oncol. 2000；18（19）：3346-51.（Ⅲ）
9) Einhorn LH, Williams SD, Chamness A, et al. High-dose chemotherapy and stem-cell rescue for metastatic germ-cell tumors. N Engl J Med. 2007；357（4）：340-8.（Ⅲ）
10) Pico JL, Rosti G, Kramar A, et al. A randomised trial of high-dose chemotherapy in the salvage treatment of patients failing first-line platinum chemotherapy for advanced germ cell tumours. Ann Oncol. 2005；16（7）：1152-9.（Ⅱ）
11) Lorch A, Kollmannsberger C, Hartmann JT, et al. Single versus sequential high-dose chemotherapy in patients with relapsed or refractory germ cell tumors：a prospective randomized multicenter trial of the German Testicular Cancer Study Group. J Clin Oncol. 2007；25（19）：2778-84.（Ⅱ）
12) Motzer RJ, Mazumdar M, Bajorin DF, et al. High-dose carboplatin, etoposide, and cyclophosphamide with autologous bone marrow transplantation in first-line therapy for patients with poor-risk germ cell tumors. J Clin Oncol. 1997；15（7）：2546-52.（Ⅲ）
13) Decatris MP, Wilkinson PM, Welch RS, et al. High-dose chemotherapy and autologous

haematopoietic support in poor risk non-seminomatous germ-cell tumours : an effective first-line therapy with minimal toxicity. Ann Oncol. 2000 ; 11 (4) : 427-34.（Ⅲ）

14) Schmoll HJ, Kollmannsberger C, Metzner B, et al. Long-term results of first-line sequential high-dose etoposide, ifosfamide, and cisplatin chemotherapy plus autologous stem cell support for patients with advanced metastatic germ cell cancer : an extended phase Ⅰ/Ⅱ study of the German Testicular Cancer Study Group. J Clin Oncol. 2003 ; 21 (22) : 4083-91.（Ⅲ）

15) Motzer RJ, Nichols CJ, Margolin KA, et al. Phase Ⅲ randomized trial of conventional-dose chemotherapy with or without high-dose chemotherapy and autologous hematopoietic stem-cell rescue as first-line treatment for patients with poor-prognosis metastatic germ cell tumors. J Clin Oncol. 2007 ; 25 (3) : 247-56.（Ⅱ）

16) Droz JP, Kramar A, Biron P, et al. Failure of high-dose cyclophosphamide and etoposide combined with double-dose cisplatin and bone marrow support in patients with high-volume metastatic nonseminomatous germ-cell tumours : mature results of a randomised trial. Eur Urol. 2007 ; 51 (3) : 739-46 ; discussion 47-8.（Ⅱ）

17) Daugaard G, Skoneczna I, Aass N, et al. A randomized phase Ⅲ study comparing standard dose BEP with sequential high-dose cisplatin, etoposide, and ifosfamide (VIP) plus stem-cell support in males with poor-prognosis germ-cell cancer. An intergroup study of EORTC, GTCSG, and Grupo Germinal (EORTC 30974). Ann Oncol. 2011 ; 22 (5) : 1054-61.（Ⅱ）

CQ 19

救済化学療法として，パクリタキセルを含むレジメンは推奨されるか？

推奨グレード **B**

セミノーマ，非セミノーマともに，救済化学療法としてのパクリタキセルを含むレジメン，特に TIP（パクリタキセル，イホスファミド，シスプラチン）療法は，2nd line 療法として推奨される。

解説　シスプラチンを主体とする多剤併用化学療法の発達により，進行性精巣腫瘍の治療成績は格段に向上した。BEP 療法が標準的な導入化学療法とされており，本療法を 3-4 コース施行することにより，転移を有する精巣腫瘍患者においても 70-80%は長期寛解を得ることが可能である。

一方，残りの 20-30%の患者に関しては，BEP 療法だけでは完全寛解に持ち込むことができないため，救済化学療法が必要となる。救済化学療法における key drug の 1 つとして，イホスファミドがあり，VIP（エトポシド，イホスファミド，シスプラチン）療法や VeIP（ビンブラスチン，イホスファミド，シスプラチン）療法が救済化学療法の代表的なものとして広く施行されてきた。

Motzer らによれば，救済化学療法としての VIP 療法の奏効率は 25%で，長期寛解を得たのは 15%であった[1]。また，エトポシドの代わりにビンブラスチンを用いる VeIP 療法も試みられ，長期寛解率は 23.7%と報告されている[2]。Farhat らは VIP 療法および VeIP 療法双方を交えた治療成績を発表しているが，救済化学療法としての長期寛解率は 30%であった。ただし，この報告では 34 例中 11 例において，追加治療として超大量化学療法が施行されている[3]。

要約すると，救済化学療法としての VIP 療法あるいは VeIP 療法の長期寛解率は 25%前後といったところであり，有害事象が比較的強いことが問題であった。また，超大量化学療法が救済療法として行われてきたが，長期の癌なし生存（NED）が約 30%程度で，治療関連死が 3-13%であると報告されていることから，従来の抗癌剤と交差耐性を有しない，作用機序の異なる抗癌剤が救済化学療法に用いられるようになったということになる。

パクリタキセルの作用機序は，微小管の安定化・過剰形成・脱重合抑制で，単剤では約 20%前後の有効性が報告されている[4]。このため，VIP 療法，VeIP 療法に代わる治療として，パクリタキセルを含む多剤併用療法が検討された。

Motzer ら[5]は初回再発例に対し，TIP（パクリタキセル，イホスファミド，シスプラチン）療法を行い，完全寛解（CR）が 77%と非常によい成績を報告し，また Kondagunta ら[6]も同じコホートに対して CR 70%，63%に durable CR を得

たと報告したが，比較的予後良好とされる CR 後の再発例のみに対して TIP 療法を行っており，解釈には注意を要する。その後 Mead らは，BEP failure の症例に対し，2nd line 療法として行い，奏効率 60%，長期 NED を 38%に得たと報告した[7]。本邦においては，Kawai ら[8]が TIP 療法の有効性を報告し，また，Nonomura ら[9]は，シスプラチンをネダプラチンに変更した TIN 療法の有効性を示している。これらの報告は，従来の救済化学療法に比べ，同等以上の効果を認め，また，有害事象も神経学的異常がやや強く認められる以外，重篤なものはなかった。

表　TIP 療法

薬剤	投与量	day 1	day 2	day 3	day 4	day 5	day 6
パクリタキセル**	175～250 mg/m^2 （本邦保険適用量では 最大 210 mg/m^2）	↓					
イホスファミド	1.2 g/m^2 または 1.5 g/m^2		↓ ↓	↓ ↓	↓ ↓	↓ —	↓ —
シスプラチン	20 mg/m^2		↓	↓	↓	↓	↓
メスナ*			↓	↓	↓	↓	↓

1 コース：21 日

*メスナの投与は，イホスファミド投与量の 20%相当量を，イホスファミド投与終了直後・4 時間後・8 時間後に行う。

**パクリタキセルによる重篤な副作用予防のため，前投薬としてステロイド，ヒスタミン H1 blocker，ヒスタミン H2 blocker を使用する。

文献

1）Motzer RJ, Cooper K, Geller NL, et al. The role of ifosfamide plus cisplatin-based chemotherapy as salvage therapy for patients with refractory germ cell tumors. Cancer. 1990；66：2476-81.（Ⅳb）

2）Loehrer PJ Sr, Gonin R, Nichols CR, et al. Vinblastine plus ifosfamide plus cisplatin as initial salvage therapy in recurrent germ cell tumor. J Clin Oncol. 1998；16：2500-4.（Ⅳb）

3）Farhat F, Culine S, Theodore C, et al. Cisplatin and ifosfamide with either vinblastine or etoposide as salvage therapy for refractory or relapsing germ cell tumor patients：the Institut Gustave Roussy experience. Cancer. 1996；77：1193-7.（Ⅳb）

4）Motzer RJ, Bajorin DF, Schwartz LH, et al. Phase Ⅱ trial of paclitaxel shows antitumor activity in patients with previously treated germ cell tumors. J Clin Oncol. 1994；12：2277-83.（Ⅳb）

5）Motzer RJ, Sheinfeld J, Mazumdar M, et al. Paclitaxel, ifosfamide, and cisplatin second-line therapy for patients with relapsed testicular germ cell cancer. J Clin Oncol. 2000；18：2413-8.（Ⅳb）

6）Kondagunta GV, Bacik J, Donadio A, et al. Combination of paclitaxel, ifosfamide, and cisplatin is an effective second-line therapy for patients with relapsed testicular germ cell tumors. J Clin Oncol. 2005；23：6549-55.（Ⅳb）

7）Mead GM, Cullen MH, Huddart R, et al. A phase Ⅱ trial of TIP（paclitaxel, ifosfamide and cisplatin）given as second-line（post-BEP）salvage chemotherapy for patients with

metastatic germ cell cancer : A Medical Research Council trial. Br J Cancer. 2005 ; 93 : 178-84. (Ⅳb)
8) Kawai K, Miyazaki J, Tsukamoto S, et al. Paclitaxel, ifosfamide and cisplatin regimen is feasible for Japanese patients with advanced germ cell cancer. Jpn J Clin Oncol. 2003 ; 33 : 127-31. (Ⅳb)
9) Nonomura N, Miki T, Okuyama A, et al. Paclitaxel, ifosfamide, and nedaplatin (TIN) salvage chemotherapy for patients with advanced germ cell tumors. Int J Urol. 2007 ; 14 : 527-31. (Ⅳb)

CQ 20

救済化学療法として，ゲムシタビンやイリノテカンを含むレジメンは推奨されるか？

推奨グレード **C1**

セミノーマ，非セミノーマともに，救済化学療法としてのゲムシタビンやイリノテカンを含むレジメンは，主に 3rd line 以降の救済化学療法として用いられるが，確立されたレジメンがなく効果も限定的である。

解説　1997 年に IGCCC が作成され，リスクごとに導入化学療法を行うことでほぼコンセンサスが得られている。また，パクリタキセルを含む TIP 療法の有効性が確立されつつある現在，1st line，2nd line 療法で奏効しなかった患者群に対する治療法の確立が必要であり，ゲムシタビンが用いられるようになった。

ゲムシタビン単剤では，奏効率 15–19％と報告され，その有効性が示唆された[1,2]。多剤併用療法ではパクリタキセル＋ゲムシタビン（TG 療法）[3,4]，ゲムシタビン＋オキサリプラチン（GO 療法，または GEMOX 療法）[5,6]，パクリタキセル＋ゲムシタビン＋シスプラチン（TGP 療法）[7,8]，パクリタキセル＋ゲムシタビン＋オキサリプラチン（TGO 療法）[9]やパクリタキセル＋ゲムシタビン＋ネダプラチン（TGN 療法）[10]といった組み合わせが検討された。

2 剤併用である TG 療法や GO（または GEMOX）療法では，奏効率約 20–40％，長期癌なし生存が 10％未満であり，その効果は best supportive care としての意味合いが大きい。TGP や TGO，TGN などの 3 剤併用療法では，奏効率 30–50％程度で，長期 NED が 10–20％となり，2 剤併用療法よりその有効性が高い可能性がある。

他の薬剤としては，イリノテカンを用いた治療法が，少数ではあるが報告されている。Miki らは，イリノテカンとネダプラチンの 2 剤併用療法を行い，奏効率 50％，CR 率 11％と報告し[11]，Pectasides らは，オキサリプラチンとの併用療法を 3rd line で行い，奏効率 40％と報告している[12]。また，パクリタキセル，イリノテカン，オキサリプラチンの 3 剤併用療法が Shamash らから報告され，奏効率 71％，長期 NED 29％に得られたと報告され[13]，イリノテカンも有望な薬剤の 1 つと考えられる。

しかし，ゲムシタビン，イリノテカンを含む救済化学療法は，一部の患者に有効である可能性が考えられるが，症例数も少なく，3rd line 以降の救済化学療法としてのゲムシタビンやイリノテカンの効果は限定的であり，標準治療として推奨するにたる根拠に乏しく，今後の検討が課題である。

文献

1) Bokemeyer C, Gerl A, Schoffski P, et al. Gemcitabinein patients with relapsed or cisplatin－refractory testicular cancer. J Clin Oncol. 1999；17：512-6.（Ⅳb）
2) Einhorn LH, Stender MJ, Williams SD. Phase Ⅱ trial of gemcitabine in refractory germ cell tumors. J Clin Oncol. 1999；17：509-11.（Ⅳb）
3) Einhorn LH, Brames MJ, Juliar B, et al. Phase Ⅱ study of paclitaxel plus gemcitabine salvage chemotherapy for germ cell tumors after progression following high-dose chemotherapy with tandem transplant. J Clin Oncol. 2007；25：513-6.（Ⅳb）
4) Hinton S, Catalano P, Einhorn LH, et al. Phase Ⅱ study of paclitaxel plus gemcitabine in refractory germ cell tumors (E9897)：a trial of the Eastern Cooperative Oncology Group. J Clin Oncol. 2002；20：1859-63.（Ⅳb）
5) Kollmannsberger C, Beyer J, Liersch R, et al. Combination chemotherapy with gemcitabine plus oxaliplatin in patients with intensively pretreated or refractory germ cell cancer：a study of the German Testicular Cancer Study Group. J Clin Oncol. 2004；22：108-14.（Ⅳb）
6) Pectasides D, Pectasides M, Farmakis D, et al. Gemcitabine and oxaliplatin（GEMOX）in patientswith cisplatin-refractory germ cell tumors：a phase Ⅱ study. Ann Oncol. 2004；15：493-7.（Ⅳb）
7) Mardiak J, Salek T, Sycova-Mila Z, et al. Gemcitabine plus cisplatine and paclitaxel(GCP) in second-line treatment of germ cell tumors（GCT）：a phase Ⅱ study. Neoplasma. 2005；52：243-7.（Ⅳb）
8) Nicolai N, Necchi A, Gianni L, et al. Long-term results of a combination of paclitaxel, cisplatin and gemcitabine for salvage therapy in male germ-cell tumours. BJU Int. 2009；104：340-6..（Ⅳb）
9) Oechsle K, Kollmannsberger C, Honecker F, et al. Long-term survival after treatment with gemcitabine and oxaliplatin with and without paclitaxel plus secondary surgery in patients with cisplatin-refractory and/or multiply relapsed germ cell tumors. Eur Urol. 2011；60：850-5.（Ⅳb）
10) Shiraishi T, Nakamura T, Mikami K, et al. Salvage chemotherapy with paclitaxel and gemcitabine plus nedaplatin（TGN）as part ofmultidisciplinary therapy in patients with heavily pretreated cisplatin-refractory germ cell tumors. Int J Clin Oncol. 2009；14：436-41.（Ⅳb）
11) Miki T, Mizutani Y, Nonomura N, et al. Irinotecan plus cisplatin has substantial antitumor effect as salvage chemotherapy against germ cell tumors. Cancer. 2002；95：1879-85.（Ⅳb）
12) Pectasides D, Pectasides M, Farmakis D, et al. Oxaliplatin and irinotecan plus granulocyte-colony stimulating factor as third-line treatment in relapsed or cisplatin-refractory germ-cell tumor patients：a phase Ⅱ study. Eur Urol. 2004；46：216-21.（Ⅳb）
13) Shamash J, Powles T, Mutsvangwa K, et al. A phase Ⅱ study using a topoisomerase I-based approach in patients with multiply relapsed germ-cell tumours. Ann Oncol. 2007；18：925-30.（Ⅳb）

CQ 21

再発・治療抵抗性腫瘍において，救済化学療法後の残存腫瘍摘除（救済外科療法）は推奨されるか？

推奨グレード **B**

再発・治療抵抗性腫瘍であっても，種々の救済化学療法により腫瘍マーカーが正常化した場合は，速やかに残存腫瘍摘除を行うことが推奨される。

推奨グレード **C1**

一方，腫瘍マーカーが正常化しなくても，残存病変が限局しており完全切除が可能であれば，残存腫瘍摘除を検討しうる。

解説　一般に，転移を有する精巣腫瘍（特に非セミノーマ症例）では，シスプラチンを含む化学療法を実施した後に，残存病変を切除することが推奨されている。その場合，重要なことは腫瘍マーカーが正常化していることである。このようなアプローチで治療に臨むことで，精巣腫瘍の 90–95％の症例が治癒可能となった。

しかし，再発・治療抵抗性腫瘍の場合は状況が大きく異なる。標準的な救済化学療法の実施後に転移巣切除術が行われた患者の 55％で残存癌を認めたと報告されている[1)]。救済化学療法として実施された大量化学療法後に転移巣切除術が施行された場合では，残存癌を 35％の患者に，奇形腫や瘢痕壊死組織を 65％の患者に認め，残存癌の比率が低下している[2)]。さらに，救済化学療法後の転移巣切除組織で残存癌を認めた患者は，化学療法を追加しても予後不良である[1)]。一方，奇形腫や瘢痕壊死組織では，完全切除により治癒が期待できる[3)]。このような点から，予後の改善を目指すには，導入化学療法後と同様に，強力な救済化学療法を行い腫瘍マーカーが正常化すれば，速やかに残存病変の完全切除を行うべきである[4)]。

一方，救済化学療法を行っても腫瘍マーカーが正常化しない場合は，残存病変切除の適応はないと考えられている。ただし，病変が限局し切除可能である場合は，残存病変切除（desperation surgery）が実施されることがある[5,6)]。特に後腹膜リンパ節に病変が限局している場合がその適応とされる[1,7)]。また，腫瘍マーカーで AFP 高値の場合は，hCG 高値の場合と異なり，少なくとも上昇傾向がない場合に限り，残存病変切除を考慮してもよいとされる[8)]。これらの点で，desperation surgery の適応は，限局性の後腹膜病変を有する症例か，切除可能な病変を有する AFP 高値例のいずれかになる。これらの症例のうち，desperation

surgery において完全切除が実施され，腫瘍マーカーが正常化した症例で生存期間が長いことが本邦の共同研究で報告されている[8)]。しかし，再発・治療抵抗性腫瘍における救済化学療法後の残存腫瘍摘除（救済外科療法）に関する研究は，すべて後ろ向き研究から実施されたもので，エビデンスレベルが高いものはなく，今後のさらなる臨床研究が期待される。

文献

1）Fox EP, Weathers TD, Williams SD, et al. Outcome analysis for patients with persistent nonteratomatous germ cell tumor in postchemotherapy retroperitoneal lymph node dissection. J Clin Oncol. 1993；11：1294-9.（Ⅳb）

2）Sammler C, Bayer J, Bokemeyer C, et al. Risk factors in germ cell tumour patients with relapse or progressive disease after first-line chemotherapy：evaluation of a prognostic score for survival after high-dose chemotherapy. Eur J Cancer. 2008；44（2）：237-43.（Ⅳb）

3）Rick O, Bokemeyer C, Christian J, et al. Residual tumor resection after high-dose chemotherapy in patients with relapsed or refractory germ cell cancer. J Clin Oncol. 2004；22：3713-9.（Ⅳb）

4）Eggener SE, Carver BS, Loeb S, et al. Pathologic findings and clinical outcome of patients undergoing retroperitoneal lymph node dissection after multiple chemotherapy regimens for metastatic testicular germ cell tumors. Cancer. 2007；109：528-35.（Ⅳb）

5）Ravi R, Ong J, Oliver RT, et al. Surgery as salvage therapy in chemotherapy-resistant nonseminomatous germ cell tumours. Br J Urol. 1998；81：884-8.（Ⅳb）

6）Albers, P, Ganz A, Hanning WD, et al. Salvage surgery of chemorefractory germ cell tumors with elevated tumor markers. J Urol. 2000；164：381-4.（Ⅳb）

7）Murphy BR, Breeden ES, Donohue JP, et al. Surgical salvage of chemorefractory germ cell tumors. J Clin Oncol. 1993；11：324-9.（Ⅳb）

8）Habuchi T, Kamoto T, Hara I, et al. Factors that influence the results of salvage surgery in patients with chemorefractory germ cell carcinomas with elevated tumor markers. Cancer. 2003；98：1635-42.（Ⅳb）

CQ 22

化学療法を含む集学的治療後晩期再発例に対して，どのような治療が推奨されるか？

推奨グレード **B**

晩期再発においても，腫瘍マーカーの上昇がみられ，かつ転移巣が限局していない場合は，全身化学療法の実施が推奨される。

推奨グレード **C1**

再発病変が限局している場合は，病変に対する外科的切除も推奨される。

解説　初発腫瘍に対し手術・化学療法などで完全奏効となった後，2年を超えて再発した場合，晩期再発と定義される。欧米の報告を解析した結果，精巣腫瘍全体で 2.6%，非セミノーマでは 3.2%，セミノーマでは 1.4%に晩期再発が発生したと報告されている[1,2]。再発は，52%の症例が後腹膜，15%が肺，12%が縦隔，8%が頚部，4%が骨盤部に認められたが，セミノーマと非セミノーマでその頻度に差がなかったと報告されている[2]。晩期再発腫瘍の病理組織は，腫瘍の性格から考えられるように，奇形腫が約半数を占めるとされる。また，約 20%は腺癌や横紋筋肉腫など非胚細胞性の悪性腫瘍であるとされ，晩期再発の治療を複雑にしている[3]。

晩期再発例に対する治療について，現時点では明確な治療方針はない。ただ，病理組織所見から明らかなように，奇形腫や非胚細胞性腫瘍が多く占めること，残りの腫瘍も初回治療に打ち勝って生き残ったものであることから，化学療法に抵抗性がある。また分子生物学的研究から晩期再発腫瘍では microsatellite instability と BRAF 遺伝子の変異を認め，化学療法に対する抵抗性に関わっているとの指摘もある[4]。

治療方針決定のため，一般的な転移性精巣腫瘍と同様に，まず腫瘍マーカーの上昇の有無と病変部位を確認する。もし腫瘍マーカーが上昇し，転移巣切除が行えないならば全身化学療法を行う。その際，転移巣の生検を行い，病理所見を得ることが望ましい[2]。化学療法については初回化学療法と同様のものを用いても有効性は低く，異なるものが必要である。Ronnen らは，これら症例に対しパクリタキセル，イホスファミド，シスプラチンの 3 剤併用療法（TIP 療法）を施行し，比較的良好な治療成績を報告している[5]。

一方，再発病巣が限局して完全切除が可能と判断される場合は，腫瘍マーカー

の上昇に関わりなく，まず転移巣を切除することが推奨される[1,2,6,7]。その理由は，病変が限局した奇形腫の場合，移転巣の切除により治癒が期待されるためである。実際，Michael らは，転移巣切除単独でも約 7 割の症例が完全寛解しうると報告している[3]。また，奇形腫以外であっても，病理組織を知ることができ，以後の治療方針決定に大きく寄与することも，転移巣切除の意義に挙げられる。

このように，近年の研究から精巣腫瘍の晩期再発の実態が明らかになってきた。今後さらなる臨床研究の積み重ねから，これら症例に対する治療法の確立が望まれる。

文献

1）Gerl A, Clemm C, Schmeller N, et al. Late relapse of germ cell tumors after cisplatin-based chemotherapy. Ann Oncol. 1997；8：41-7.（Ⅳb）

2）Oldenburg J, Martin JM, Fosså SD. Late relapse of germ cell malignancies：Incidence, management, and prognosis. J Clin Oncol. 2006；24：5503-11.（Ⅳb）

3）Michael H, Lucia J, Foster RS, et al. The pathology of late recurrence of testicular germ cell tumors. Am J Surg Pathol. 2000；24：257-73.（Ⅳb）

4）Mayer F, Wermann H, Albers P, et al. Histopathological and molecular features of late relapses in non-seminomas. BJU Int 2011；107：936-43.（Ⅳb）

5）Ronnen EA, Kondagunta GV, Bacik J, et al. Incidence of late-relapse germ cell tumor and outcome to salvage chemotherapy. J Clin Oncol. 2005；23：6999-7004.（Ⅳb）

6）Muramaki M, Hara I, Miyake H, et al. Clinical study of six cases showing late relapse of germ cell tumors. Int J Urol. 2005；12：855-8.（Ⅴ）

7）Geldart TR, Gale J, McKendrick J, et al. Late relapse of metastatic testicular nonseminomatous germ cell cancer：surgery is needed for cure. BJU Int. 2006；98：353-8.（Ⅳb）

CQ 23

脳転移症例では，どのような治療が推奨されるか？

推奨グレード **B**

コントロールすべき重篤な神経症状がないかぎり早急に化学療法を開始すべきである。

解説　IGCCCG（International Germ Cell Cancer Collaborative Group）の報告では[1]，転移性精巣腫瘍症例の 1.2%が脳転移を伴っているとされており，多数の精巣腫瘍症例の治療を行っている施設でも脳転移症例の経験数は限られている。したがって，後ろ向きに検討された症例集積型レポートを参考にせざるをえない。

Lester らは 22 例の脳転移症例を報告し，そのうち初発時から脳転移がある症例，導入療法（PVB 療法）で CR を得られた後の脳のみへの転移症例は化学療法，放射線療法（全脳照射），手術療法を組み合わせて根治を目指して，積極的な治療をすべきとした[2]。

Bokemeyer らは 44 例の脳転移症例に対し，① シスプラチンを含む化学療法単独，② 放射線療法（全脳照射 30–45 Gy/20–25 fr）単独，③ 手術療法単独，④ 化学療法＋放射線療法，⑤ 化学療法＋放射線療法＋手術療法を行った。治療方法だけから見た成績は，⑤ が最も良好で中央値 144 カ月の生存期間が得られたが，②・③ は予後不良であった。単変量解析による検討では初診時からの脳転移，単発の脳転移巣，化学療法と放射線療法の併用の 3 項目が有意に予後良好因子となった[3]。

また，Fosså らは多施設での 139 例の脳転移症例の治療成績を報告している[4]。139 例を初発時あるいは化学療法開始後 4 週以内に脳転移と診断された群（グループ 1），導入化学療法完遂後に脳転移が出現した群（グループ 2）の 2 群に分類し，検討を行った。5 年疾患特異的生存率はグループ 1 で 45%，グループ 2 で 12%であり，グループ 1 では化学療法が基本治療で，放射線療法は生存率向上に寄与する割合は高くないこと，グループ 2 では化学療法のメリットは少なく，放射線療法（症例により手術療法併用）が重要な治療であると述べている。

Kollmannsberger らは初発時から脳転移のある 22 人に対して high dose VIP 療法±放射線療法（全脳照射）を行い，12 人（55%）で CR が得られたとする良好な成績を報告した[5]。しかし現時点では，poor prognosis 症例に対する標準レジメンは BEP 療法が推奨されており，この報告の解釈には慎重を要する。

近年，ガンマナイフなどの定位手術的照射（stereotactic radiosurgery：SRS）が急速に普及してきているが，SRS と従来の手術療法，全脳照射との比較/併用効果などを精巣腫瘍原発例に限定して検討した論文は現状では存在しない。全脳照射は晩期有害事象として記銘力障害など認知機能低下が出現する場合もあり，QOL が著しく損なわれる可能性も念頭に置く必要がある。長期予後が期待できる症例に対しては，1 回照射量を減らし晩期有害事象を軽減する治療計画も考慮すべきであろう。SRS は低侵襲な modality ではあるが，転移巣の個数，大きさ，患者の全身状態，期待される生存期間などを十分に考慮したうえで適応を決定すべきである。

文献

1）International Germ-Cell Cancer Collaborative Group. International Germ-Cell Consensus Classification：A prognostic factor-based staging system for metastatic germ-cell tumors. J Clin Oncol. 1997；15：594-603.（Ⅴ）
2）Lester SG, MorphisⅡ JG, Hornback NB, et al. Brain metastases and Testicular Tumors：Need for Aggressive Therapy. J Clin Oncol. 1984；2：1397-1403.（Ⅳb）
3）Bokemeyer C, Nowak P, Haupt A, et al. Treatment of brain metastases in patients with testicular cancer. J Clin Oncol. 1997；15（4）：1449-54.（Ⅳb）
4）Fosså SD, Bokemeyer C, Gerl A, et al. Treatment outcome of patients with brain metastases from malignant germ cell tumors. Cancer. 1999；85（4）：988-97.（Ⅳb）
5）Kollmannsberger C, Nichols C, Bamberg M, et al. First-line high-dose chemotherapy ± radiation therapy in patients with metastatic germ-cell cancer and brain metastases. Ann Oncol. 2000；11（5）：553-9.（Ⅳa）

CQ 24

Stage Ⅰセミノーマに対してどのような経過観察（サーベイランス）が推奨されるか？

推奨グレード **B**

高位精巣摘除術後に 3 つの選択肢（経過観察，放射線療法，カルボプラチン療法）のいずれを選んでも，再発の大部分は 2 年以内に起こり，術後 3 年以内は特に綿密なフォローが必要である。しかし，無視できない確率で 5 年以降にも再発してくるため，少なくとも年 1 回のフォローアップを，術後 10 年を目処に続ける必要がある。

解説　現在，Stage Ⅰセミノーマに対して，高位精巣摘除術後には ① 経過観察，② 補助放射線療法，③ 補助カルボプラチン単独療法，の 3 つのオプションがある。各々のオプションに対する利点・欠点については，CQ7 を参照していただきたい。Stage Ⅰセミノーマにおける高位精巣摘除術後の経過観察には，上記の ①②③ で再発パターンや時期に違いがあるため，各々の選択で経過観察プロトコールを変更するのが理想である。

3 つのオプションで共通する事項として，高位精巣摘除術後の再発の大部分は 2 年以内に起こること，しかし無視できない確率で 5 年以降にも再発するため，少なくとも年 1 回のフォローアップを，10 年を目安として必要であることが挙げられ，留意すべきである。

また，経過観察や補助放射線療法では，対側精巣にも de novo の腫瘍発生が 1–2%で生じることを患者へ周知させる。カルボプラチンが投与された場合，この対側発生頻度は低下するが，ゼロではない。

大半のセミノーマには，フォローアップに有用な病勢を反映する腫瘍マーカーがない。そのために，画像検査を主とした経過観察を 2 年以内は頻回に行う。AFP，hCG，β-hCG や LDH の測定は続けるべきである。

① 経過観察が選択された場合の留意事項

再発までの中央値は 13–16 カ月との報告が多く[1–3]，2 年以内の再発が大半を占めるが，それ以降の晩期再発も無視できない割合で起こる。例えば，638 例の経過観察（観察期間中央値 7 年）の報告では，18.9%（121 例）の再発が認められた。そのうち約 70%の再発は 2 年以内であるが，6.6%（8 例，全体の 1.3%）は 6 年以降の再発で，最長は 12 年後であった[4]。さらには，88 例の経過観察（観察期間中央値 12.1 年）で，17 例の再発があり，そのうち 2 例（2.3%，再発の 12%）は 5 年後以降の再発であったとの報告や[2]，203 例の経過観察（観察期間中央値

9.2 年）で 35 例（17.2%）が再発し，うち 5 例（2.5%）が 5 年以降の再発で，最長は手術後 9 年，術後 5–10 年での再発率は 4% という報告[5]などがあり，長期フォローアップの必要性を示している。

経過観察が選択された場合の再発部位は，圧倒的に傍大動脈領域のリンパ節が多い。経過観察研究の 527 例中，75 例の再発（再発中央値：20 カ月）を認めたが，再発病巣は 74 例（98.6%）で腹部骨盤部 CT によって検出されており，残る 1 例も腹部腫瘤で発見されている[6]。また，横隔膜より頭側での病変が存在する場合にも，腹部骨盤部 CT で併存病変が検出されている[3,7]。したがって，胸部単純 X 線検査は不必要ではないか，との主張もあるが[6]，一般化された意見ではない。しかしながら少なくとも，腹部骨盤部 CT は経過観察プロトコールには必須の検査項目となるが，CT による被曝量や経済面を考慮し，その必要最小限の頻度やいつまで継続するか，という問題への回答となるエビデンスはない。英国では CT の検査回数減量，MRI による CT の代替のなどの妥当性を検証する Medical Research Council によるランダム化比較試験 TRISST 研究（Trial of imaging and schedule in seminoma testis：MRC TE24）研究が進められている。

② 補助放射線療法が選択された場合の留意事項

再発率は 4–5% 程度に下げることができる（CQ7 参照）[8–11]。補助放射線療法を施行した場合にも多く（>80%）の再発は 2 年以内に起こる。例えば 625 人を対象にした研究では，再発時期の中央値は 13 カ月という報告があり[9]，別の 283 名のデータでは，再発時期の中央値は 18 カ月で，最大で 6 年後という報告がある[12]。

しかし，観察期間が延びれば晩期再発はさらに長期に及ぶ可能性がある[5]。傍大動脈領域のみの 20–30 Gy の補助放射線療法が行われた場合，照射領域での再発は非常にまれ（5/487：1%）となり，再発部位は縦隔や鎖骨上窩リンパ節が多い[8]。このため，例えば傍大動脈領域の補助放射線療法を行った場合，腹部 CT は不要で，骨盤内のみの CT スキャンを推奨している報告もある[12]。照射野に関する TE10 研究のデータでは，242 例の dogleg 型照射では骨盤内再発は観察されなかったが（0%），236 例の傍大動脈領域のみの照射では 4 例（1.7%）に認めている[11,13]。しかし，傍大動脈領域・dogleg 型の両照射方法においても，腹部リンパ節や照射野にも再発は起こる[8,11]。したがって，経過観察の CT においては骨盤部だけのスキャンだけでなく，腹部骨盤部のスキャンを行うのが妥当と考えられる[14,15]。なお対側精巣の腫瘍発生については，放射線療法（20–30 Gy，傍大動脈領域のみ照射）では 904 例中 15 例（1.7%：観察期間中央値 6.5 年）に認められているが，後ほど述べる補助カルボプラチン療法（AUC＝7）を行うと，573 例中 2 例（0.3%）と有意に低下している[10,11]。

③ 補助カルボプラチン単独療法が選択された場合の留意事項

ランダム化比較試験のデータでは，573 人に対して AUC7 で 1 コースの補助カ

ルボプラチン療法が行われた場合，5 年非再発率は 94.7%とされているが，実際に AUC7 以上が投与された場合の 5 年非再発率は 96.1%である[10]。再発の多くは 2 年以内に起こり，3 年以降に再発したのは 3 例（0.5%）のみで，最長は 61 カ月後であった（観察期間中央値 6.4 年）[10,11]。しかし，観察期間が延びれば長期の晩期再発を認める可能性は否定できない。再発部位は後腹膜が 66.7%であり，全再発の 52%が 2 年目の腹部フォロー CT で検出されている[10]。なお，カルボプラチン投与量 400 mg/m^2 のデータであるが，2 コースの投与では再発率は 2%以下に改善できる，との報告があるが（CQ7 参照），ランダム化比較試験で明らかにされたものではない。

前述したように，対側精巣の腫瘍発生は中期的なフォローでは低下させる（発生率：0.3%）ことが示されているが[10,11]，さらなる長期経過観察での対側精巣発生率は不明である。

以上，3 つの選択肢のいずれを選択しても，再発時期の中央値データから考えると，術後 3 年以内の集中的なフォローが必要になる。その後の必要なフォローの期間については，明確なエビデンスはない。最低限のフォローの期間として 5 年間を目安にしているガイドラインもある[14-16]（表 1）。放射線療法が選択された場合，晩期再発は通常よりさらにまれになる。しかし，術後補助治療後の晩期合併症としての二次癌発生の危険性や心血管合併症，さらには対側精巣腫瘍発生も考慮するべきである[17-19]。また，カルボプラチンの長期経過観察データは十分とはいえない。その観点からも，上記の 3 つのどの選択肢においても少なくとも 10 年間の長期フォローアップの必要があると考えられる[15]。それ以上の期間のフォローの必要性・妥当性については，現時点では十分なエビデンスはない。10 年以降の再発の確率は極めて低いが，ゼロでないことを患者に十分理解してもらい，方針を決めるのが妥当と考えられる。

表 1　EAU　経過観察プロトコール 14）
経過観察，放射線療法後および化学療法後

検査＼経過年	1 年	2 年	3–4 年	5–10 年
身体所見	4 カ月毎	4 カ月毎	1 年毎	1 年毎
腫瘍マーカー	4 カ月毎	4 カ月毎	1 年毎	1 年毎
胸部 X 線	6 カ月毎	6 カ月毎		
腹部 CT	6 カ月毎	6 カ月毎		

表 2 に Stage Ⅰのセミノーマに対する高位精巣摘除後の本邦でのフォロープロトコールの例を示す。欧米のプロトコール[14-16]より綿密なスケジュールである。なお本邦では，胸部のチェックは腹部 CT 時に同時に行われることが多く，その場合，胸部 X 線検査は省略可能である。

表２　本邦での経過観察法（例）

術後経過観察が選択された場合

検査＼経過年	2 年以内	2–3 年	3–4 年	4–5 年	5 年–（10 年）
問診・身体所見	3 カ月毎	4 カ月毎	6 カ月毎	1 年毎	1 年毎
CBC・生化学・腫瘍マーカー（AFP・hCG・LDH）	3 カ月毎	4 カ月毎	6 カ月毎	1 年毎	1 年毎
胸部 X 線*	3 カ月毎	4 カ月毎	6 カ月毎	1 年毎	1 年毎
CT（腹部）	3 カ月毎	4 カ月毎	6 カ月毎	1 年毎	（1 年毎）

術後，補助カルボプラチン療法，または補助放射線療法が選択された場合

検査＼経過年	2 年以内	2–3 年	3–4 年	4–5 年	5 年–（10 年）
問診・身体所見	3 カ月毎	4 カ月毎	6 カ月毎	1 年毎	1 年毎
CBC・生化学・腫瘍マーカー（AFP・hCG・LDH）	3 カ月毎	4 カ月毎	6 カ月毎	1 年毎	1 年毎
胸部 X 線*	3 カ月毎	4 カ月毎	6 カ月毎	1 年毎	1 年毎
CT（腹部：カルボプラチン療法の場合）	3 カ月毎	4 カ月毎	1 年毎	1 年毎	（1 年毎）
CT（腹部・骨盤部：放射線療法の場合）	3 カ月毎	4 ヶ月毎	1 年毎	1 年毎	（1 年毎）

*腹部 CT に併せて胸部 CT を撮影する場合，胸部 X 線検査は省略可能

文献

1）von der Maase H, Specht L, Jacobsen GK, et al. Surveillance following orchidectomy for stage Ⅰ seminoma of the testis. Eur J Cancer. 1993；29A：1931–4.（Ⅳa）

2）Choo R, Thomas G, Woo T, et al. Long–term outcome of postorchiectomy surveillance for Stage Ⅰ testicular seminoma. Int J Radiat Oncol Biol Phys. 2005；61：736–40.（Ⅳa）

3）Cummins S, Yau T, Huddart R, et al. Surveillance in stage Ⅰ seminoma patients：a long–term assessment. Eur Urol. 2010；57：673–8.（Ⅳa）

4）Warde P, Specht L, Horwich A, et al. Prognostic factors for relapse in stage Ⅰ seminoma managed by surveillance：a pooled analysis. J Clin Oncol. 2002；20：4448–52.（Ⅳa）

5）Chung P, Parker C, Panzarella T, et al. Surveillance in stage Ⅰ testicular seminoma– risk of late relapse. Can J Urol. 2002；9：1637–40.（Ⅳa）

6）Tolan S, Vesprini D, Jewett MA, et al. No role for routine chest radiography in stage Ⅰ seminoma surveillance. Eur Urol. 57：474–9.（Ⅳa）

7）Horwich A, Alsanjari N, A'Hern R, et al. Surveillance following orchidectomy for stage Ⅰ testicular seminoma. Br J Cancer. 1992；65：775–8.（Ⅳa）

8）Santoni R, Barbera F, Bertoni F, et al. Stage Ⅰ seminoma of the testis：a bi–institutional retrospective analysis of patients treated with radiation therapy only. BJU Int. 2003；92：47–52；discussion 52.（Ⅳa）

9）Jones WG, Fosså SD, Mead GM, et al. Randomized trial of 30 versus 20 Gy in the adjuvant treatment of stage Ⅰ Testicular Seminoma：a report on Medical Research Council Trial TE18, European Organisation for the Research and Treatment of Cancer Trial 30942 (ISRCTN18525328). J Clin Oncol. 2005；23：1200–8.（Ⅱ）

10）Oliver RT, Mead GM, Rustin GJ, et al. Randomized trial of carboplatin versus radiotherapy for stage Ⅰ seminoma：mature results on relapse and contralateral testis cancer rates in MRC TE19/EORTC 30982 study (ISRCTN27163214). J Clin Oncol. 2011；29：957–62.（Ⅱ）

11）Mead GM, Fosså SD, Oliver RT, et al. Randomized trials in 2466 patients with stage Ⅰ seminoma：patterns of relapse and follow–up. J Natl Cancer Inst 2011；103：241–9.（Ⅱ）

12) Skliarenko J, Vesprini D, Warde P. Stage Ⅰ seminoma：what should a practicing uro-oncologist do in 2009?. Int J Urol. 2009；16：544-51.
13) Fosså SD, Horwich A, Russell JM, et al. Optimal planning target volume for stage Ⅰ testicular seminoma：A Medical Research Council randomized trial. Medical Research Council Testicular Tumor Working Group. J Clin Oncol. 1999；17：1146.（Ⅱ）
14) Albers P, Albrecht W, Algaba F, et al. EAU guidelines on testicular cancer：2011 update. Eur Urol. 60：304-19.
15) Oldenburg J, Fosså SD, Nuver J, et al. Testicular seminoma and non-seminoma：ESMO Clinical Practice Guidelines for diagnosis, treatment and follow-up. Ann Oncol. 2013；Supple 6：125-32.
16) National Comprehensive Cancer Network（NCCN）. org. NCCN Clinical practice guidelines in oncology：testicular cancer. Ver. 1. 2014.
17) Travis LB, Fosså SD, Schonfeld SJ, et al. Second cancers among 40,576 testicular cancer patients：focus on long-term survivors. J Natl Cancer Inst. 2005；97：1354-65.（Ⅳa）
18) Zagars GK, Ballo MT, Lee AK, Strom SS. Mortality after cure of testicular seminoma. J Clin Oncol. 2004；22：640-7.（Ⅳa）
19) Fosså SD, Chen J, Schonfeld SJ, et al. Risk of contralateral testicular cancer：a population-based study of 29,515 U. S. men. J Natl Cancer Inst. 2005；97：1056-66.（Ⅳa）

CQ 25

Stage Ⅰ非セミノーマに対してどのような経過観察（サーベイランス）が推奨されるか？

推奨グレード **B**

Stage Ⅰ非セミノーマの再発率は補助療法なしの場合 30%，補助療法を加えた場合 3%以下である。経過観察は，いずれも理学的検査，腫瘍マーカー，胸部 X 線検査，腹部 CT を用いてモニタリングし，補助療法なしではとくに厳密に行う。最初の 2 年は密に経過観察をすべきであるが，5 年以上の長期にわたるフォローアップも必要である。

解説 Stage Ⅰ非セミノーマに対して再発リスクに応じて追加補助療法を行う場合と追加補助療法なしで厳密に再発をチェックしながら経過観察（サーベイランス）する方法がある。再発の最も重要な危険因子は摘除精巣における脈管侵襲と胎児性癌[1-3]で，低リスクでは経過観察[4,5]，高リスクでは BEP 2 コースによるアジュバント化学療法または神経温存後腹膜リンパ節郭清（RPLND）が推奨される。いずれも Stage Ⅰ非セミノーマに対する確立された治療法であり，どれを選択しても 97%以上の長期生存率が得られる[6]。しかし，再発の頻度，再発部位および時期は治療によって異なるため，経過観察に必要な検査，その頻度とタイミング，フォローアップ期間についての至適プロトコールも治療ごとに議論されるべきである。ここでは Stage Ⅰ非セミノーマの経過観察について治療別に解説する。

① 経過観察

Stage Ⅰ非セミノーマに経過観察を選択した場合の再発率は 30%[2,3,7]で，アジュバントとして化学療法または RPLND を加えた場合よりも明らかに高い。このため，より綿密で注意深いモニタリングが要求される。

必要な検査項目として腫瘍マーカーは欠かせない。再発の 70%は腫瘍マーカー上昇を伴い，10～20%は腫瘍マーカー上昇のみで発見されるためである[6,8]。理学的検査も忘れてはならない。対側精巣における腫瘍発生の可能性に加えて，再発の 5%は鎖骨上リンパ節や鼠径部腫瘤の触知，女性化乳房を契機に発見されることが報告されている[8]。画像検査としては再発の 70%が後腹膜に生じること[3]，15%は腫瘍マーカーに異常がみられないこと[9]から，腹・骨盤部 CT は重要である。一方，腫瘍マーカー正常かつ腹・骨盤部 CT 正常であるにもかかわらず，胸部に再発が発見されることはまれであり，胸部 CT はルーチンには行われない[6]。再発の 20%を占める肺病変は，ルーチンの胸部 X 線検査で検出されている。

モニタリングの頻度と期間については，再発の半数が精巣摘除術後 6 カ月，80–90％は 1 年以内に，95％は 2 年以内に認められるため[2,3,6,9]，経過観察開始時は厳密に，時間経過とともに検査間隔を延ばすという方針が基本になる。非セミノーマの速い増殖速度を考慮すれば，開始時は 1–2 カ月間隔に設定するのが合理的であろう[8]。腹・骨盤部 CT については，経過観察開始 1 年間の検査間隔を 2–3 カ月に設定した多くの研究が95％以上の良好な生存率を報告している[9]。CT は3年目以降の頻度はアウトカムに影響しないが，この時期においても再発の 10％が後腹膜に発生するため引き続き 6–12 カ月間隔で行うべきである[9]。ただし，経過観察開始から 3 カ月，12 カ月の 2 回で十分な再発検出率を示す無作為比較試験の成績が報告されており[10]，低リスク患者では 2 年目以降の定期的 CT 検査は不要の可能性がある。

フォローアップ期間については，再発の 1–5％は精巣摘除術後 5 年以上経過して発生することが知られており[6,8]，5年以上の長期フォローアップが必要である。

典型的フォローアップスケジュールを表 1 に示す。現時点でコンセンサスの得られている至適プロトコールはなく，これを基準に個々の予想される再発リスクを考慮して検査間隔を調整するのが合理的であろう。また，患者のコンプライアンスが不良の場合は追加補助療法を考慮すべきである。

表 1　経過観察時のフォローアップ（例）

検査項目	1 年	2 年	3 年	4 年	5 年	6 年以降
症状・理学的検査	1–2 カ月毎	2 カ月毎	3 カ月毎	4 カ月毎	6 カ月毎	12 カ月毎
腫瘍マーカー	1–2 カ月毎	2 カ月毎	3 カ月毎	4 カ月毎	6 カ月毎	12 カ月毎
胸部 X 線*	1–2 カ月毎	2 カ月毎	3 カ月毎	4 カ月毎	6 カ月毎	12 カ月毎
CT（腹・骨盤部）	3–4 カ月毎	4–6 カ月毎	6–12 カ月毎	6–12 カ月毎	12 カ月毎	12–24 カ月毎

*腹部 CT に併せて胸部 CT を撮影する場合，胸部 X 線検査は省略可能

*「Choueiri TK, Stephenson AJ, Gilligan T, et al. Management of clinical stage Ⅰ nonseminomatous germ cell testicular cancer. Urol Clin North Am. 2007；34：137–48」,「NCCN Guidelines Version 1.2012 Testicular Cancer. 2012」より引用

② アジュバント化学療法

アジュバント化学療法に関する長期フォローアップデータは限られているが，BEP2 コース（または 1 コース）後の再発率はおおむね 2％以下で，経過観察時の 1/10 以下である[6,7,11–14]。平均再発時期はやや遅い（平均 20 カ月以上）が，再発パターンは経過観察時と類似している[6,7,8,14]。したがって，アジュバント化学療法後のフォローアップスケジュールは，経過観察単独時のモニタリング間隔をやや延長したものが妥当であろう。低い再発率に対応して腹・骨盤部 CT の頻度も下げるのが合理的であるが，後腹膜における奇形腫発生のリスクに対して年 1 回は継続すべきである。平均的フォローアップスケジュールを表 2 に示す。

表２　化学療法後のフォローアップ（例）

検査項目	1 年	2 年	3 年	4 年	5 年	6 年以降
症状・理学的検査	2–3 カ月毎	2–3 カ月毎	3–6 カ月毎	6 カ月毎	6–12 カ月毎	12 カ月毎
腫瘍マーカー	2–3 カ月毎	2–3 カ月毎	3–6 カ月毎	6 カ月毎	6–12 カ月毎	12 カ月毎
胸部 X 線*	2–3 カ月毎	2–3 カ月毎	3–6 カ月毎	6 カ月毎	6–12 カ月毎	12 カ月毎
CT（腹・骨盤部）	12 カ月毎	12 カ月毎	12 カ月毎	12 カ月毎	12 カ月毎	12 カ月毎

*腹部 CT に併せて胸部 CT を撮影する場合，胸部 X 線検査は省略可能

③ RPLND

RPLND で外科的に完全な摘除が行われ，かつ病理学的に転移のないことが証明された患者には経過観察が選択される。この場合，後腹膜再発は極めて低く（3％未満）[6,15]，再発の頻度が高いのは肺，縦隔，鼠径部の順で，再発の 90％以上は RPLND から 2 年以内に生じる（平均 8 カ月）が，再発の場所と時期に関連性はない[8,15]。ほとんどの再発は胸部 X 線検査と腫瘍マーカーで検出される[8]。したがって，RPLND 後のフォローアップスケジュールは化学療法後と同様に，経過観察単独時のモニタリング間隔をやや延長したものが妥当であろう。ただし，後腹膜リンパ節に取り残しの疑いがなければ，ルーチンの腹・骨盤部 CT 検査は必要ない。平均的フォローアップスケジュールを表 3 に示す。

RPLND で転移が検出された場合，アジュバント化学療法を行うべきか否かの無作為比較試験で，全生存率に差はなかったが，アジュバント化学療法によって再発率を 49％から 6％に有意に減少させた[16]。

表３　後腹膜リンパ節郭清後のフォローアップ（例）

検査項目	1 年	2 年	3 年	4 年	5 年	6 年以降
症状・理学的検査	2–3 カ月毎	2–3 カ月毎	3–6 カ月毎	6 カ月毎	6–12 カ月毎	12 カ月毎
腫瘍マーカー	2–3 カ月毎	2–3 カ月毎	3–6 カ月毎	6 カ月毎	6–12 カ月毎	12 カ月毎
胸部 X 線*	2–3 カ月毎	2–3 カ月毎	3–6 カ月毎	6 カ月毎	6–12 カ月毎	12 カ月毎
CT（腹・骨盤部）	ベースライン	適宜	適宜	適宜	適宜	適宜

*腹部 CT に併せて胸部 CT を撮影する場合，胸部 X 線検査は省略可能
*「NCCN Guidelines Version 1.2012 Testicular Cancer. 2012」より引用

文献

1）Jones RH, Vasey PA. Part Ⅰ：testicular cancer--management of early disease. Lancet Oncol. 2003；4：730–7.（Ⅳa）

2）Divrik RT, Akdoğan B, Ozen H, et al. Outcomes of surveillance protocol of clinical stage Ⅰ nonseminomatous germ cell tumors–is shift to risk adapted policy justified? J Urol. 2006；176：1424–29；discussion 1429–30.（Ⅳb）

3）Gels ME, Hoekstra HJ, Sleijfer DT, et al. Detection of recurrence in patients with clinical stage Ⅰ nonseminomatous testicular germ cell tumors and consequences for further follow-up：a single-center 10-year experience. J Clin Oncol. 1995；13：1188–94.（Ⅳa）

4）Colls BM, Harvey VJ, Skelton L, et al. Late results of surveillance of clinical stage Ⅰ non-

seminoma germ cell testicular tumours：17 years'experience in a national study in New Zealand. BJU Int. 1999；83：76-82.（Ⅳa）
5）Read G, Stenning SP, Cullen MH, et al. Medical Research Council prospective study of surveillance for stage Ⅰ testicular teratoma. Medical Research Council Testicular Tumors Working Party. J Clin Oncol. 1992；10：1762-8.（Ⅳa）
6）Choueiri TK, Stephenson AJ, Gilligan T, et al. Management of clinical stage Ⅰ nonseminomatous germ cell testicular cancer. Urol Clin North Am. 2007；34：137-48.（Ⅰ）
7）Oliver RT, Ong J, Shamash J, et al. Long-term follow-up of Anglian Germ Cell Cancer Group surveillance versus patients with Stage 1 nonseminoma treated with adjuvant chemotherapy. Urology. 2004；63：556-61.（Ⅳa）
8）Sharir S, Foster RS, Donohue JP, et al. What is the appropriate follow-up after treatment? Semin Urol Oncol. 1996；14：45-53.（Ⅳa）
9）Segal R. Surveillance programs for stage Ⅰ nonseminomatous germ cell tumors of the testis. Urol Oncol. 2006；24：68-74.（Ⅳa）
10）Rustin GJ, Mead GM, Stenning SP, et al. Randomized trial of two or five computed tomography scans in the surveillance of patients with stage Ⅰ nonseminomatous germ cell tumors of the testis：Medical Research Council Trial TE08, ISRCTN56475197--the National Cancer Research Institute Testis Cancer Clinical Studies Group. J Clin Oncol. 2007；25：1310-5.（Ⅱ）
11）Pont J, Albrecht W, Postner G, et al. Adjuvant chemotherapy for high-risk clinical stage Ⅰ nonseminomatous testicular germ cell cancer：long-term results of a prospective trial. J Clin Oncol. 1996；14：441-8.（Ⅳa）
12）Studer UE, Fey MF, Calderoni A, et al. Adjuvant chemotherapy after orchiectomy in high-risk patients with clinical stage Ⅰ non-seminomatous testicular cancer. Eur Urol. 1993；23：444-9.（Ⅳa）
13）Albers P, Siener R, Krege S, et al. Randomized phase Ⅲ trial comparing retroperitoneal lymph node dissection with one course of bleomycin and etoposide plus cisplatin chemotherapy in the adjuvant treatment of clinical stage Ⅰ Nonseminomatous testicular germ cell tumors：AUO trial AH 01/94 by the German Testicular Cancer Study Group. J Clin Oncol. 2008；26：2966-72.（Ⅱ）
14）Cullen MH, Stenning SP, Parkinson MC, et al. Short-course adjuvant chemotherapy in high-risk stage Ⅰ nonseminomatous germ cell tumors of the testis：a Medical Research Council report. J Clin Oncol. 1996；14：1106-13.（Ⅳa）
15）McLeod DG, Weiss RB, Stablein DM, et al. Staging relationships and outcome in early stage testicular cancer：a report from the Testicular Cancer Intergroup Study. J Urol. 1991；145：1178-83；discussion 1182-3.（Ⅳa）
16）Williams SD, Stablein DM, Einhorn LH, et al. Immediate adjuvant chemotherapy versus observation with treatment at relapse in pathological stage Ⅱ testicular cancer. N Engl J Med. 1987；317：1433-8.（Ⅱ）

CQ 26

Stage Ⅱ以上では治療終了後どのような経過観察（サーベイランス）が推奨されるか？

推奨グレード **B**

単独または集学的治療によってCRになり，経過観察（サーベイランス）する際のモニタリング内容（検査項目，その頻度とタイミング）とフォローアップ期間は確立されていない。組織型およびそれまでの治療ごとに設定された基本プロトコール（表）をもとに予想されるリスクを加味して個別に検討すべきである。

解説　Stage Ⅱ以上の精巣腫瘍に推奨される治療は，原発巣の組織型と病期によって導入化学療法，放射線治療，後腹膜リンパ節郭清（RPLND）の3つに分かれる。これらの治療が終了し経過観察（サーベイランス）とするには，腫瘍マーカー正常化が基本条件である。その後の具体的なフォローアップは，組織型，それまでに行われた治療，治療への反応によって異なる。ここでは治療後の経過観察について初期治療別に解説する。

① 導入化学療法

セミノーマでは，導入化学療法によって腫瘍マーカー正常となった場合，残存病変にviable cellsが認められる確率は10%以下，特に残存病変が3 cm以下の場合，viable cellsはほとんどないとされており[1)]経過観察で問題ない。3 cmを超えていても，viable cellsが認められる確率は20%以下である[1)]が，この場合はPDG-PET検査で評価し，陰性であれば経過観察[1,2)]，陽性であれば外科的摘除術が推奨される[2-4)]。結果，viable cellsを認めなければ経過観察となる。

このように，Stage Ⅱ以上セミノーマにおける経過観察には，導入化学療法単独後の場合と化学療法＋残存腫瘍摘除術で外科的にCRが確認された場合がある。それぞれにおける具体的モニタリングの内容（どんな検査をいつ行うか）とフォローアップ期間は，再発率，再発の時期と場所，発見契機（どんな検査で発見されるか）などの特徴をとらえ，IGCCCなど予想されるリスクを加味して個別に検討するのが本来の姿であろう。この視点でエビデンスに基づき至適化され検証を受けたフォローアッププログラムはない。

ここでは，提唱されているいくつかの基本的プロトコールのうち1つを表1に示す。腹・骨盤部CTは，導入化学療法単独後の経過観察の場合，必要に応じて適宜行い，化学療法に残存腫瘍摘除術を追加した場合には，術後3-6カ月目で評価しておくよう推奨されている。PDG-PETも必要に応じて適宜施行する。

表 1　進行性セミノーマ 導入化学療法後のフォローアップ（例）

検査項目	1 年	2 年	3 年	4 年	5 年	6 年以降
症状・理学的検査	2 カ月毎	3 カ月毎	6 カ月毎	6 カ月毎	12 カ月毎	12 カ月毎
腫瘍マーカー	2 カ月毎	3 カ月毎	6 カ月毎	6 カ月毎	12 カ月毎	12 カ月毎
胸部 X 線*1	2 カ月毎	3 カ月毎	6 カ月毎	6 カ月毎	12 カ月毎	12 カ月毎
CT（腹・骨盤部）	適宜*2	適宜	適宜	適宜	適宜	適宜

*1腹部 CT に併せて胸部 CT を撮影する場合，胸部 X 線検査は省略可能
*2化学療法後に腫瘍摘除術を追加した場合は術後 3–6 カ月目に施行
*「Schmoll HJ, Jordan K, Huddart R, et al. ESMO Guidelines Working Group. Testicular seminoma：ESMO Clinical Practice Guidelines for diagnosis, treatment and follow–up. Ann Oncol. 2010；21 Suppl 5：v140–6.」，「NCCN Guidelines Version 1.2012 Testicular Cancer.2012.」より引用

非セミノーマの場合は，導入化学療法後の残存病変に growing teratoma syndrome[5]や悪性転化[6]の可能性を持つ奇形腫が 40%，癌細胞が 10%に認められる[7,8]ため，後腹膜，肺，縦隔を含むすべての残存病変は化学療法終了から 4–6 週以内に完全摘除するのが原則である[1,9–11]。残存病変が壊死組織であることを予測する正確なモデルはなく[1,8]，PDG–PET も非セミノーマに対する感度，特異度は低く役に立たない。完全摘除の結果，病理学的に壊死組織または奇形腫のみの場合は経過観察[12]，壊死組織/奇形腫以外の癌細胞を認める場合は救済化学療法となる[13,14]。

導入化学療法によって 1 cm 未満に縮小した場合は，残存癌細胞（3%）や奇形腫（30%）の危険もある[12,15]一方で，CT が偽陽性のこともあるために対応は難しい。この状況においても手術を避けるための予測モデルがいくつか提唱されてはいるが，正確性に乏しく[15,16]，外科的摘除[15,17,18]と経過観察[19,20]に意見が分かれる。外科的摘除によって壊死組織または奇形腫のみの場合は，経過観察となる。

このように，Stage Ⅱ以上非セミノーマにおける経過観察には，セミノーマと同様に，導入化学療法＋残存腫瘍摘除術後の場合と導入化学療法単独後の場合がある。その際，モニタリングの内容とフォローアップ期間に対する考え方はセミノーマと同様であるが，非セミノーマの速い増殖速度を考慮すれば，セミノーマよりもやや厳密なモニタリングとなる。導入化学療法＋残存腫瘍摘除術後の平均的フォローアップスケジュールを表 2 に示す。導入化学療法のみで CR となり，経過観察とする場合は，残存癌細胞や奇形腫の可能性に対して残存腫瘍摘除術後

表 2　進行性非セミノーマ 導入化学療法＋残存腫瘍摘除術後のフォローアップ（例）

検査項目	1 年	2 年	3 年	4 年	5 年	6 年以降
症状・理学的検査	2–3 カ月毎	2–3 カ月毎	3–6 カ月毎	6 カ月毎	6–12 カ月毎	12 カ月毎
腫瘍マーカー	2–3 カ月毎	2–3 カ月毎	3–6 カ月毎	6 カ月毎	6–12 カ月毎	12 カ月毎
胸部 X 線*	2–3 カ月毎	2–3 カ月毎	3–6 カ月毎	6 カ月毎	6–12 カ月毎	12 カ月毎
CT（腹・骨盤部）	6 カ月毎	6–12 カ月毎	12 カ月毎	12 カ月毎	12 カ月毎	適宜

*腹部 CT に併せて胸部 CT を撮影する場合，胸部 X 線検査は省略可能
*「NCCN Guidelines Version 1.2012 Testicular Cancer.2012.」より引用

を加える場合よりも密にモニタリングすることが必要であろう。

② 放射線治療

放射線治療はStage ⅡA セミノーマの標準的治療として確立されており，これよる非再発生存率は90％以上，疾患特異的生存率は95％以上である[21,22]。再発は左鎖骨上窩，骨，肺に好発する[22]ため，治療終了後は腫瘍マーカーに加えて胸部X線検査，理学的検査でのモニタリングが重要である。腫瘍が縮小するまで腹部CTで追跡するのが一般的であろう。再発の多くは4年以内（最長6年）に生じている[22]。至適モニタリング間隔とフォローアップ期間について一定したものはなく，最初の2年間は理学的検査，腫瘍マーカー，胸部X線を3カ月毎（腹部CTは腫瘍縮小まで），3年-5年目は6カ月毎，それ以降は12カ月毎とするプロトコールで良好な成績が報告されている[22]。

③ RPLND

RPLNDは，腫瘍マーカー陰性かつ後腹膜転移巣が最大径2 cm未満のStage ⅡA非セミノーマに対する標準的治療である。RPLNDを受けた10％-25％の患者にリンパ節転移が証明されず[23]，この場合に経過観察となる。この患者群は，ハイリスクのStage Ⅰ非セミノーマでRPLNDを受けた結果，リンパ節転移が認められなかった場合とほぼ同様の自然史を持ち，再発パターンも似ている。すなわち，後腹膜再発は極めて低く，再発は肺，縦隔，鼠径部の順に多い。再発の90％以上はRPLNDから2年以内に生じ，多くは胸部X線検査と腫瘍マーカーで検出される。したがって，フォローアップスケジュールもRPLNDを受けたStage Ⅰ非セミノーマ患者と同じものが採用される（CQ25参照）。

文献

1）Albers P. Resection of retroperitoneal residual tumor after chemotherapy for testicular cancer indication and surgical techniques. Crit Rev Oncol Hematol. 2004；50：79-85.（Ⅳa）

2）Warde P, Huddart R, Bolton D, et al. Management of localized seminoma, stage Ⅰ-Ⅱ：SIU/ICUD Consensus Meeting on Germ Cell Tumors（GCT）, Shanghai 2009. Urology. 2011；78（4 Suppl）：S435-43.

3）De Santis M, Becherer A, Bokemeyer C, et al. 2-18fluoro-deoxy-D-glucose positron emission tomography is a reliable predictor for viable tumor in postchemotherapy seminoma：an update of the prospective multicentric SEMPET trial. J Clin Oncol. 2004；22：1034-9.（Ⅳa）

4）Becherer A, De Santis M, Karanikas G, et al. FDG PET is superior to CT in the prediction of viable tumour in post-chemotherapy seminoma residuals. Eur J Radiol. 2005；54：284-8.（Ⅳa）

5）Spiess PE, Kassouf W, Brown GA, et al. Surgical management of growing teratoma syn-

drome：the M. D. Anderson cancer center experience. J Urol. 2007；177：1330–4.（Ⅳa）
6）Spiess PE, Pisters LL, Liu P, et al. Malignant transformation of testicular teratoma：a chemoresistant phenotype. Urol Oncol. 2008；26：595–9.（Ⅳa）
7）Steyerberg EW, Keizer HJ, Fosså SD, et al. Prediction of residual retroperitoneal mass histology after chemotherapy for metastatic nonseminomatous germ cell tumour：multivariate analysis of individual patient data from six study groups. J Clin Oncol. 1995；13：1177–87.（Ⅳa）
8）Sheinfeld J. The role of adjunctive postchemotherapy surgery for nonseminomatous germ-cell tumors：current concepts and controversies. Semin Urol Oncol. 2002；20：262–71.（Ⅳa）
9）Hendry WF, A'Hern RP, Hetherington JW, et al. Para-aortic lymphadenectomy after chemotherapy for metastatic non-seminomatous germ cell tumours：prognostic value and therapeutic benefit. Br J Urol. 1993；71：208–13.（Ⅳa）
10）Hendry WF, Norman AR, Dearnaley DP, et al. Metastatic nonseminomatous germ cell tumors of the testis：results of elective and salvage surgery for patients with residual retroperitoneal masses. Cancer. 2002；94：1668–76.（Ⅳb）
11）Steyerberg EW, Kaiser HJ, Habbema JD. Prediction models for the histology of residual masses after chemotherapy for metastatic testicular cancer. ReHiT Study Group. Int J Cancer. 1999；83：856–9.（Ⅳa）
12）Carver BS, Shayegan B, Serio A, et al. Long-term clinical outcome after postchemotherapy retroperitoneal lymph node dissection in men with residual teratoma. J Clin Oncol. 2007；25：1033–7.（Ⅳa）
13）Fizazi K, Tjulandin S, Salvioni R, et al. Viable malignant cells after primary chemotherapy for disseminated nonseminomatous germ cell tumors：prognostic factors and role of post-surgery chemotherapy--results from an international study group. J Clin Oncol. 2001；19：2647–57.（Ⅳb）
14）Fizazi K, Oldenburg J, Dunant A, et al. Assessing prognosis and optimizing treatment in patients with postchemotherapy viable nonseminomatous germ-cell tumors（NSGCT）：results of the sCR2 international study. Ann Oncol. 2008；19：259–64.（Ⅳa）
15）Fosså SD, Ous S, Lien HH, et al. Post-chemotherapy lymph node histology in radiologically normal patients with metastatic nonseminomatous testicular cancer. J Urol. 1989；141：557–9.（Ⅳb）
16）Kuczyk M, Machtens S, Stief C, et al. Management of the post-chemotherapy residual mass in patients with advanced stage non-seminomatous germ cell tumors（NSGCT）. Int J Cancer. 1999；83：852–5.（Ⅳa）
17）Toner GC, Panicek DM, Heelan RT, et al. Adjunctive surgery after chemotherapy for nonseminomatous germ cell tumors：recommendations for patient selection. J Clin Oncol 1990；8：1683–94.（Ⅳb）
18）Katz MH, McKiernan JM. Management of non-retroperitoneal residual germ cell tumor masses. Urol Clin North Am. 2007；34：235–43.（Ⅳa）
19）Kollmannsberger C, Daneshmand S, So A, et al. Management of disseminated nonseminomatous germ cell tumors with risk-based chemotherapy followed by response-guided postchemotherapy surgery. J Clin Oncol. 2010；28：537–42.（Ⅳa）
20）Ehrlich Y, Brames MJ, Beck SD, et al. Long-term follow-up of Cisplatin combination chemotherapy in patients with disseminated nonseminomatous germ cell tumors：is a post-chemotherapy retroperitoneal lymph node dissection needed after complete remission? J Clin Oncol. 2010；28：531–6.（Ⅳa）
21）Classen J, Schmidberger H, Meisner C, et al. Radiotherapy for stages Ⅱ A/B testicular

seminoma : final report of a prospective multicenter clinical trial. J Clin Oncol 2003 ; 21 : 1101-6.（Ⅲ）
22) Chung PW, Gospodarowicz MK, Panzarella T, et al. StageⅡ testicular seminoma : patterns of recurrence and outcome of treatment. Eur Urol. 2004 ; 45 : 754-9.（Ⅳa）
23) Sharir S, Foster RS, Donohue JP, et al. What is the appropriate follow-up after treatment?. Semin Urol Oncol. 1996 ; 14 : 45-53.（Ⅳa）

CQ 27

性腺外胚細胞性腫瘍はどのような疾患であり，どのような診断が推奨されるか？

推奨グレード **B**

性腺外胚細胞性腫瘍は性腺外から発生した胚細胞腫瘍で，20-35 歳の男性に好発する。体の中心線上に発生し，縦隔，後腹膜が多い。若年男性において，縦隔，後腹膜など体の中心線上に分布する腫瘍が認められ，hCG，あるいは AFP の上昇を伴い，胚細胞腫瘍が疑われる場合は，精巣超音波や MRI で精巣原発を否定し，次に腫瘍からの生検を実施する。なお，精巣腫瘍の診断に関する MRI の有用性については，CQ2 を参照のこと。

解説　胚細胞腫瘍は，大半が性腺より発生するが，性腺外より発生した性腺原発の胚細胞腫瘍と同様の組織型を呈する腫瘍を性腺外胚細胞腫瘍と呼び，全胚細胞腫瘍全体の 2-5%を占める。好発年齢は 20-35 歳で，大半が男性である。病変の分布は体の中心線上に多く認められ，縦隔（50-70%），後腹膜が多い[1,2]。中枢神経系からも発生し，頭蓋内で松果体やトルコ鞍上部に認められる[3]。小児では，仙尾骨部の発生が多い[4]。まれな発生部位として，膀胱，前立腺などが報告されている[5,6]。胚細胞腫瘍が性腺外に発生する要因として，胚形成期における尿生殖隆線（urogenital ridge）に沿った胚細胞の迷入と考えられている[7]。リスク因子として，Klinefelter 症候群（47，XXY）での縦隔原発の非セミノーマの発症が知られている[8]。

縦隔原発の胚細胞腫瘍は，性腺外原発の 50-70%を占め，主な病変の存在部位は前縦隔である[9]。縦隔原発の胚細胞腫瘍 322 例の検討では，成熟奇形腫 27%，未熟奇形腫・悪性成分を有する奇形腫 16%，セミノーマ 37%，非セミノーマ（奇形種の成分を持たない）16%，および混合型 4%であった[10]。遠隔転移は，セミノーマでは，頚部や腹腔内リンパ節などに認められ，非セミノーマでは，肺，肝臓，頚部や腹腔内リンパ節などに認められる[9]。縦隔原発の非セミノーマでは，造血器悪性腫瘍（急性白血病など）が合併することもある[11]。縦隔原発胚細胞腫瘍の自覚症状は，呼吸困難，胸痛，咳，発熱などである[9]。後腹膜原発の胚細胞腫瘍は，性腺外原発の 30-40%を占め，巨大な腫瘤で発見されることが多い。自覚症状は，腹痛，背部痛，体重減少，発熱，触知可能な腹部腫瘤，陰嚢水腫などである[9]。縦隔，および後腹膜原発ともに，女性化乳房を来すこともある。

性腺外胚細胞腫瘍は，性腺原発と同様に，化学療法，および外科切除を中心とする集学的治療により治癒が可能な悪性腫瘍であり，迅速，かつ確実な診断を行うことが必要である。青年男性において，体の中心線上に分布する腫瘍を認めた

場合は，まず，hCG，およびAFPの測定を行う。さらに，精巣の超音波検査により精巣腫瘤の有無を確認する。病変の分布の評価にはCTが有用である。

精巣に腫瘤を認めない場合でも，hCG，あるいはAFPの著明な上昇を認めた場合は，胚細胞腫瘍が疑われるため，積極的に腫瘍生検（CTガイド下生検，頭蓋内の場合は，定位脳腫瘍生検）を行う。病理組織の診断には，免疫組織染色が必要となることが多く，AFP，hCGの染色や胎盤アルカリフォスファターゼやOCT4（octamer-binding transcription factor 4）の染色が診断に有用とされている[12)]。また，腫瘍マーカーや組織診で確定が困難な場合，chromosome 12pの異常が有用な場合がある[13)]。性腺外胚細胞腫瘍は，精細管内悪性胚細胞（intratubular malignant germ cells：ITMGC）を併発している場合があり，化学療法前に片側or両側精巣の生検を行った検討では（後腹膜原発53例，および縦隔原発15例），21例（31％：うち後腹膜原発18例）にITMGCを認めた[14)]。大半の症例が，シスプラチンを中心とした化学療法を受けるため，ほとんどのITMGCが治療されていると考えられ，性腺外原発の胚細胞腫瘍に対するルーチンの精巣生検は推奨されていない[15)]。

性腺外胚細胞腫瘍では，治療終了後の異時性精巣腫瘍の発生に注意する必要がある。治療後の性腺外胚細胞腫瘍635例（53％は縦隔原発）の後ろ向き研究では，診断からの中央値5年の時点で，16例（4.1％，11例がセミノーマ）に精巣腫瘍を発症した。異時性精巣腫瘍の10年間累計発症リスクは，10.3％であった。10年間累計発症リスクは，非セミノーマ，セミノーマ，後腹膜原発，および縦隔原発で，それぞれ，14.3％，1.4％，14.2％，および6.2％であり，非セミノーマ，および後腹膜原発で発症リスクが高かった[15)]。

文献

1）Stang A, Trabert B, Wentzensen N, et al. Gonadal and extragonadal germ cell tumors in the United States, 1973-2007. Int J Androl. 2012；35：616-25.（Ⅳa）

2）Trama A, Mallone S, Nicolai N, et al. Burden of testicular, paratesticular and extragonadal germ cell tumors in Europe. Eur J Cancer. 2012；48：159-69.（Ⅳa）

3）McCarthy BJ, Shibui S, Kayama T, et al. Primary CNS germ cell tumors in Japan and the United States：an analysis of 4 tumor registries. Neuro Oncol. 2012；14：1194-200.（Ⅳa）

4）Horton Z, Schlatter M, Schultz S. Pediatric germ cell tumors. Surg Oncol. 2007；16：205-13.

5）Kleinhans B, Kalem T, Hendricks D, et al. Extragonadal germ cell tumor of the prostate. J Urol. 2001；166：611-2.（Ⅴ）

6）Hanna NH, Ulbright TM, Einhorn LH. Primary choriocarcinoma of the baldder with the detection of isochromosome 12p. J Urol. 2002；167：1781.（Ⅴ）

7）Oosterhuis JW, Stoop H, Honecker F, et al. Why human extragonadal germ cell tumors occur in the midline of the body：old concepts, new perspectives. Int J Androl. 2007；30：256-64.

8）Hasle H, Mellemgaard A, Nielsen J, et al. Cancer incidence in men with Klinefelter syn-

drome. Br J Cancer. 1995；71：416-20.（Ⅳa）
9）Bokemeyer C, Nichols CR, Droz JP, et al. Extragonadal germ cell tumors of the mediastinum and retrpperitoneum：results from an international analysis. J Clin Oncol. 2002；20：1864-73.（Ⅳb）
10）Nichols CR, Roth BJ, Heerema N, et al. Hematologic neoplasia associated with primary mediastinal germ-cell tumors. N Engl J Med. 1990；322：1425-9.（Ⅴ）
11）Moran CA, Suster S. Primary germ cell tumors of the mediastinum I. analysis of 322 cases with special emphasis on teratomatous lesions and a proposal for histopathologic classification and clinical Staging. Cancer. 1997；80：681-90.（Ⅳb）
12）Iczkowski KA, Butler SL, Shanks JH, et al. Trials of new germ cell immunohistochemical stains in 93 extragonadal and metastatic germ cell tumors. Hum Pathol. 2008；39：275-81.（Ⅳb）
13）Motzer RJ, Rodriguez E, Reuter VE, et al. Molecular and cytogenetic studies in the diagnosis of patients with poorly differentiated carcinomas of unknown primary site. J Clin Oncol. 1995；13：274-82.（Ⅳb）
14）Fosså SD, Aass N, Heilo A, et al. Testicular carcinoma in situ in patients with extragonadal germ-cell tumours：the clinical role of pretreatment biopsy. Ann Oncol. 2003；14：1412-8.（Ⅳb）
15）Krege S, Beyer J, Souchon R, et al. European consensus conference on diagnosis and treatment of germ cell cancer：a report of the second meeting of the European Germ Cell Cancer Consensus group：Part Ⅰ. Eur Urol. 2008；53：478-96.（Ⅰ）
16）Hartmann JT, Fosså SD, Nichols CR, et al. Incidence of metachronous testicular cancer in patients with extragonadal germ cell tumors. J Natl Cancer Inst. 2001；93：1733-8.（Ⅰ）

CQ 28

性腺外胚細胞性腫瘍においてどのような治療が推奨されるか？

推奨グレード **A**

性腺外胚細胞腫瘍においては，進行性精巣胚細胞腫瘍と同様に IGCCC の予後分類に従って推奨されている化学療法を行う。

解説 性腺外セミノーマの予後について，104 例（初回治療として，プラチナ製剤を中心とする化学療法単独 74%，および放射線療法単独 9%）の 5 年無再発率は，縦隔原発（51 例）88%，および後腹膜原発（52 例）77%であった。一方，5 年生存率は，縦隔，および後腹膜原発ともに 88%であった。これらの検討で，肝臓への転移および 2 臓器以上の転移が予後不良因子として挙げられた[1]。IGCCC の予後分類で[2]，良好予後群（95 例），および中間予後群（9 例）の 5 年生存率は，それぞれ，90%，67%であった。

性腺外セミノーマは放射線感受性が高い。しかし，初回治療として，放射線治療を受けた症例は，化学療法を受けた症例よりも予後不良であった[3,4]。現時点では，化学療法±外科的切除により良好な治療成績が得られており，縦隔原発セミノーマに対する放射線治療は，初回治療として勧められない。性腺外セミノーマは，精巣原発セミノーマと同様に，IGCCC による予後分類に応じた化学療法を行う。良好群には，BEP 療法 3 コース，あるいは EP 療法 4 コースが推奨される[5,6]。中間予後群には，BEP 療法 4 コースが推奨される[7]。

化学療法終了後の残存腫瘍の治療方針について，精巣原発と同様に化学療法後の残存腫瘍の大きさが 3 cm 以上の場合は，残存腫瘍の切除が推奨される[8]。Positron emission tomography（PET）のセミノーマ化学療法後の残存腫瘍（3 cm を超える）に対する viable cell 検出の有効性が示唆されている。Viable cell 検出の感度および特異度は，それぞれ，3 cm 以上または 3 cm を越える症例（19 例）では 80%，100%，3 cm 以下の症例（37 例）では 70%，74%であった[9]。

性腺外非セミノーマの予後は，縦隔原発 287 例（遠隔転移なし 51%）では，5 年無増悪生存率，および生存率は 44%，45%であった[4]。一方，後腹膜原発 227 例（遠隔転移なし 24%）では，それぞれ，45%および 62%であり，非セミノーマでは，縦隔原発の予後が後腹膜原発よりも不良である。

性腺外非セミノーマにおいても，精巣原発非セミノーマと同様に，IGCCC による予後分類に応じた化学療法を行う。すなわち，BEP 療法 4 コースが推奨される[10]。IGCCC の不良予後群に対する初回化学療法として，造血幹細胞移植を併用

した大量化学療法の有用性は証明されていない[11]。中間，および不良予後群において，巨大な縦隔腫瘍や多発性肺転移などで呼吸機能低下があり，ブレオマイシンによる肺障害の発症が懸念される場合には，BEP 療法に代わり，VIP 療法 4 コースも選択可能である[12,13]。ただし，VIP 療法は，BEP 療法よりも骨髄抑制が強い。精巣原発と同様に，化学療法終了後，腫瘍マーカーが正常化すれば，残存腫瘍の切除が勧められる。

性腺外非セミノーマの初回化学療法中の増悪，および終了後の再発 142 例（縦隔原発 56%）中 19%で救援化学療法後に無病状態での生存が認められたが，うち縦隔原発はわずか 8.8%（9/79 例）と予後不良であった[4]。縦隔原発非セミノーマに対する化学療法後の外科切除 158 例の検討では，術後の観察期間中央値が 34 カ月（1-194 カ月）の時点で，92 例に生存（無病状態での生存 89 例）が認められ，手術時の腫瘍マーカー正常化の有無は有意な予後因子ではなかった。このため，化学療法後に，腫瘍マーカーが正常化していない症例においても，残存腫瘍が切除可能であれば，外科切除が考慮される。

縦隔原発の成熟奇形腫に対しては，化学療法は無効であり，外科切除が選択される。縦隔原発の非セミノーマにおいて，奇形腫と悪性の胚細胞腫瘍が混在する場合，化学療法終了後に腫瘍マーカーが正常化したにも関わらず，腫瘍増大が認められることがある。そのような症例を切除した場合，奇形腫の成分が主体であることが多く，これらは growing teratoma syndrome と呼ばれている[15]。縦隔原発の非セミノーマにおいて，化学療法終了後に腫瘍マーカーが正常化したにも関わらず，腫瘍増大が認められた場合，外科切除を検討する。

文献

1) Bokemeyer C, Droz JP, Horwich A, et al. Extragonadal seminoma：an international multicenter analysis of prognostic factors and long term treatment outocome. Cancer. 2001；91：1394-401.（Ⅳb）
2) International Germ Cell Cancer Collaborative Group. International germ cell consensus classification：a prognostic factor-based staging system for metastatic germ cell cancers. J Clin Oncol. 1997；15：594-603.（Ⅴ）
3) Jain KK, Bosl GJ, Bains MS, et al. The treatment of extragonadal seminoma. J Clin Oncol. 1984；2：820-827.（Ⅴ）
4) Bokemeyer C, Nichols CR, Droz JP, et al. Extragonadal germ cell tumors of the mediastinum and retrpperitoneum：results from an international analysis. J Clin Oncol. 2002；20：1864-73.（Ⅳb）
5) de Wit R, Wilkinson PM, de Mulder PHM, et al. Equivalence of three or four cycles of bleomycin, etoposide, and cisplatin chemotherapy and of a 3- or 5- day schedule in good-prognosis germ cell cancer：a randomized study of the European Organization for Research and Treatment of Cancer Genitourinary Tract Cancer Cooperative Group and the Medical Research Council. J Clin Oncol. 2001；19：1629-40.（Ⅱ）
6) Culine S, Kerbrat P, Kramar A, et al. Refining the optimal chemotherapy regimen for

good-risk metastatic nonseminomatous germ-cell tumors : a randomized trial of the Genito-Urinary Group of the French Federation of Cancer Centers (GETUG T93BP). Ann Oncol. 2007 ; 18 : 917-24. (Ⅱ)

7) de Wit R, Skoneczna I, Daugaard G, et al. Randomized phase III study comparing paclitaxel-bleomycin, etoposide, and cisplatin (BEP) to standard BEP in intermediate-prognosis germ-cell cancer : Intergroup Study EORTC 30983. J Clin Oncol. 2012 ; 30 : 792-9.(Ⅱ)

8) Puc HS, Heelan R, Mazumdar M, et al. Management of residual mass in advanced seminoma : results and recommendations from the Memorial Sloan-Kettering Cancer Center. J Clin Oncol. 1996 ; 14 : 454-60. (Ⅴ)

9) Santis MD, Becherer A, Bokemeyer C, et al. 2-^{18}fluoro-deoxy-D-glucose positron emission tomography Is a Reliable Predictor for Viable tumor in postchemotherapy seminoma : an update of the prospective multicentric SEMPET Trial. J Clin Oncol. 2004 ; 22 : 1034-9. (Ⅲ)

10) Culine S, Kramar A, Theodore C, et al. Randomized trial comparing bleomycin/etoposide/cisplatin with alternating cisplatin/cyclophosphamide/doxorubicin and vinblastine/bleomycin regimens of chemotherapy for patients with intermediate-and poor-risk metastatic nonseminomatous germ cell tumors : Genito-Urinary Group of the French Federation of Cancer Centers Trial T93MP. J Clin Oncol. 2008 ; 26 : 421-7. (Ⅱ)

11) Daugaard G, Skoneczna I, Aass N, et al. A randomized phase III study comparing standard dose BEP with sequential high-dose cisplatin, etoposide, and ifosfamide (VIP) plus stem-cell support in males with poor-prognosis germ-cell cancer. An intergroup study of EORTC, GTCSG, and Grupo Germinal (EORTC 30974). Ann Oncol. 2011 ; 22 : 1054-61. (Ⅱ)

12) de Wit R, Stoter G, Sleijfer DTh, et al. Four cycles of BEP vs four cycles of VIP in patients with intermediate-prognosis metastatic testicular non-seminoma : a randomized study of the EORTC Genitourinary Tract Cancer Cooperative Group. Br J Cancer. 1998 ; 78 : 828-32. (Ⅱ)

13) Hinton S, Catalano PJ, Einhorn LH, et al. Cisplatin, etoposide and wither bleomycin or ifosfamide in the treatment of disseminated germ cell tumors : final analysis of an intergroup trial. Cancer. 2003 ; 97 : 1869-75. (Ⅱ)

14) Kesler KA, Rieger KM, Hammoud ZT, et al. A 25-year single institution experience with surgery for primary mediastinal nonseminomatous germ cell tumors. Ann Thorac Surg. 2008 ; 85 : 371-8. (Ⅴ)

15) Kesler KA, Patel JB, Kruter LE, et al. The 'growing teratoma syndrome' in primary mediastinal nonseminomatous germ cell tumors : criteria based on current practice. J Cardiovasc Surg. 2012 ; 144 : 438-43. (Ⅴ)

CQ 29

精巣腫瘍に対する治療の長期合併症はどのようなものがあるか？

推奨グレード
推奨

精巣腫瘍の罹患患者の診断時平均年齢は比較的若く，より有効な化学療法の開発や放射線療法の改良により長期生存が得られる患者数が増加している。そのため二次発癌・心疾患・腎機能障害・神経障害などのリスクに関する理解と対応が，精巣腫瘍治療後の長期の経過観察において重要である。

解説

○二次発癌

治療方法の変遷により，1980 年以前と比較して割合は減少したものの，精巣腫瘍に対する化学療法や放射線療法による二次発癌が懸念され，そのリスクを考慮した上での治療方法の選択や慎重な経過観察が望まれる。二次発癌のリスクは治療後 20 年までは増加しないが，20 年以降になると相対危険度が 2.18 倍に増加するとの報告も見られる[1)]。二次発癌の相対危険度は，化学療法単独で 1.8 倍，放射線療法単独で 2.0 倍，化学療法＋放射線療法で 2.9 倍である[2)]。1975 年の前後で比較すると非セミノーマ患者において二次発生固形癌のリスクは 1975 年以降に減少している。これは，より効果的な化学療法の開発や照射線量の低減によるものと考えられる。しかし残念ながら，放射線療法の低減が困難なセミノーマにおいてはこの傾向は認められていない[3)]。一般的に二次発生癌による死亡率は精巣腫瘍の死亡率と変わらない[4)]。しかし，1973–1979 年に精巣腫瘍と診断された症例に限ってみると，放射線照射量が多い事が原因で，横隔膜下方の二次発生癌や二次性肺癌の死亡率は精巣腫瘍自体の死亡率より高い[4)]。

膀胱腫瘍は二次発生癌として重要である。放射線療法や化学療法もしくは両者を行った場合その二次性膀胱癌発生の相対危険度は 4.5 倍となる[5)]。ここで注目すべき点は，二次性膀胱癌患者の 82％は腸骨領域のリンパ節照射を受けており，傍大動脈リンパ節照射が主となった 1980 年以降は，二次性膀胱癌発生頻度は減少していると考えられる[5)]。多剤併用療法において，エトポシドは二次性白血病に関与し，その相対危険度は 3.5–4.5 倍である[1,6)]。これはエトポシドの累積量のみならず，週 1–2 回の維持投与にも関連している[7)]。また，このリスクは治療後 10 年がピークであり，その後は徐々に減少する[1)]。

以上のように，二次発生癌の危険性は，治療時期・治療内容などにより多様性があるため，経過観察には注意が必要である。

○心疾患

心疾患のメカニズムはいまだ明らかではないが，シスプラチンやブレオマイシンを軸とした化学療法後の心血管系合併症（CVD：Cardiovascular diseases）の相対危険度が上がり[8-10]，これは喫煙によるCVDリスクと同等である[5]。

BEP療法など，シスプラチンベースの化学療法（and/or放射線療法）は心疾患の発症リスクとなる事が報告されており，その発症頻度は約8%と報告されている[11]。しかし，BEP療法は精巣治療のfirst line療法としてのポジションを確立しており，リスク＆ベネフィットを考慮して治療法を選択すべきである。

縦隔リンパ節に対する放射線照射や化学療法併用放射線療法によるCVDリスクは高い。しかし，1980年代中盤以降，一部の症例を除いて一般にこのような治療法は行われなくなっている。主にセミノーマであるが，Subdiaphragmaticへの26-35 Gyの放射線照射はCVDのリスクを高めないとされている[5]。

CVDのリスクは遺伝，ライフスタイル，高コレステロール血症・高血圧・肥満・メタボリックシンドロームなどのCVD発症危険因子にも影響されるため[7]，精巣腫瘍治療後はリスク回避のための禁煙が推奨される。

○腎機能障害

シスプラチンによる急性腎機能障害の多くは可逆性であるが，20-30%程度は不可逆性であると考えられる[12]。シスプラチンによる腎機能障害は累積投与量に依存すると考えられており[12]，シスプラチンの総投与量が500 mg前後であっても，20%前後の糸球体濾過量の不可逆的な低下が起こるといわれている[13,14]。また，シスプラチン投与法はdaily low doseよりもhigher single dose（ex：100 mg/m^2）でより強く腎毒性が発現すると報告されている[3]。一方，シスプラチンのみならず，腎機能障害のリスクファクターは，放射線療法の併用，腎毒性を有する他の薬剤の投与，年齢，hydrationの状況，薬剤投与前からの腎機能障害の有無などにも依存する[12,15]。

セミノーマで行われる腹部への放射線照射は，長期にわたる腎機能障害を指摘する報告がある[12]。臨床症状を呈さない程度の腎機能障害は，20 Gy未満の低線量放射線照射でも起こりえる。また，放射線照射後に徐々に腎機能が低下し，数年後に発覚する事もあるため[12]，経過観察が重要である。

○神経障害

精巣腫瘍に対する化学療法は神経障害の原因となりえる。末梢神経障害や高音域聴力障害の原因として有名な薬剤はシスプラチンであり，総投与量が神経症状に関与すると報告されている。シスプラチンの総投与量が400 mg/m^2以上に達すると，末梢神経障害は27%，聴力障害は65%に認められる[16]。最近，晩期高音域聴力障害の診断ツールとしてDPOAE（distortion product otoacoustic emissions）が非侵襲的で感度が高いとの報告が認められる[17]。

BEP療法後の四肢のしびれ感，ピリピリ感は4クール終了後で約20%にみられ，症状は3カ月から増加して6カ月で最大になり，その後は軽快するものの2

年後でも 22%は残る[18]。パクリタキセルの末梢神経障害は約 40%に認められ，BEP 療法に追加した場合では BEP 療法単独に比べ約 7%増加した[19]。

一方，レイノー症状（Raynaud Phenomenon：RP）は BEP 療法や PVB 療法の患者の約 20%以上に認められる[20]。RP もまたブレオマイシンの用量依存性に発現し，ブレオマイシン総投与量が 180,000 IU 以上（本邦換算では 187.2 mg 以上）で治療がなされた 25%の患者に治療後 10 年間にわたり RP が見受けられる[20]。

○その他

化学療法後 2 年経過後も食思不振が 7%，悪心・嘔吐が 8%，下痢などの消化器症状が 10%に認められる[18]。

Haugnes ら[21]は，シスプラチンを軸とした化学療法後，化学療法を施行しなかった群と比較し，約 2 倍の患者にメタボリック症候群が発症したと報告しており，前項の心疾患リスクとの関連がある事項のため注意を要する。

様々な癌の生存者において，慢性疲労感を有する患者が多い事が報告されている[22]。ノルウェー人の検討で，精巣腫瘍患者で年齢階層別に解析を行い，健常人の 10%と比較し精巣腫瘍の生存者での疲労感の有る患者は 16%と高値であると報告している[23]。それは，若年である事，不安感，抑鬱，併存症などと関連しており[24]，精巣腫瘍患者のメンタル面でのケアの重要性を示唆するデータである。

現在，精巣腫瘍の治療効果判定に FDG-PET を用いる事があるが，ブレオマイシン投与後に FDG の取り込みが増強するブレオマイシン肺炎の報告[25]もあり，ブレオマイシン使用後は PET 偽陽性を念頭に置いて診断する必要がある。

文献

1）Robinson D, Møller H, Horwich A. Mortality and incidence of second cancers following treatment for testicular cancer. Br J Cancer. 2007；96：529-33.（Ⅳb）

2）Travis LB, Fosså SD, Schonfeld SJ, et al. Second cancers among 40,576 testicular cancer patients：focus on long-term survivors. J Natl Cancer Inst. 2005；97：1354-65.（Ⅳa）

3）Abouassaly R, Fosså SD, Giwercman A, et al. Sequelae of treatment in long-term survivors of testis cancer. Eur Urol. 2011；60：516-26.（Ⅰ）

4）Schairer C, Hisada M, Chen BE, et al. Comparative mortality for 621 second cancers in 29356 testicular cancer survivors and 12420 matched first cancers. J Natl Cancer Inst. 2007；99：1248-56.（Ⅳa）

5）van den Belt-Dusebout AW, de Wit R, Gietema JA, et al. Treatment-specific risks of second malignancies and cardiovascular disease in 5-year survivors of testicular cancer. J Clin Oncol. 2007；25：4370-8.（Ⅳa）

6）Richiardi L, Scélo G, Boffetta P, et al. Second malignancies among survivors of germ-cell testicular cancer：a pooled analysis between 13 cancer registries. Int J Cancer. 2007；120：623-31.（Ⅳa）

7）Pui CH, Ribeiro RC, Hancock ML, et al. Acute myeloid leukemia in children treated with epipodophyllotoxins for acute lymphoblastic leukemia. N Engl J Med. 1991；325：1682-7.（Ⅳb）

8) van den Belt-Dusebout AW, Nuver J, de Wit R, et al. Long-term risk of cardiovascular disease in 5-year survivors of testicular cancer. J Clin Oncol. 2006；20；24：467-75.（Ⅳa）
9) Fosså SD, Gilbert E, Dores GM, et al. Noncancer causes of death in survivors of testicular cancer. J Natl Cancer Inst. 2007；99：533-44.（Ⅳa）
10) Zagars GK, Ballo MT, Lee AK, et al. Mortality after cure of testicular seminoma. J Clin Oncol. 2004；22：640-7.（Ⅳa）
11) Haugnes HS, Wethal T, Aass N, et al. Cardiovascular risk factors and morbidity in long-term survivors of testicular cancer：a 20-year follow-up study. J Clin Oncol. 2010；28：4649-57.（Ⅳa）
12) Fosså SD, Aass N, Winderen M, et al. Long-term renal function after treatment for malignant germ-cell tumours. Ann Oncol. 2002；13：222-8.（Ⅲ）
13) Brillet G, Deray G, Jacquiaud C, et al. Long-term renal effect of cisplatin in man. Am J Nephrol. 1994；14（2）：81-4.（Ⅴ）
14) Hartmann JT, Kollmannsberger C, Kanz L, et al. Platinum organ toxicity and possible prevention in patients with testicular cancer. Int J Cancer. 1999；83：866-9.（Ⅳb）
15) Bosl GJ, Leitner SP, Atlas SA, et al. Increased plasma renin and aldosterone in patients treated with cisplatin-based chemotherapy for metastatic germ-cell tumors. J Clin Oncol. 1986；4：1684-9.（Ⅴ）
16) Bokemeyer C, Berger CC, Kuczyk MA, et al. Evaluation of long-term toxicity after chemotherapy for testicular cancer. J Clin Oncol. 1996；14：2923-32.（Ⅳb）
17) Biro K, Noszek L, Prekopp P, et al. Characteristics and risk factors of cisplatin-induced ototoxicity in testicular cancer patients detected by distortion product otoacoustic emission. Oncology. 2006；70：177-84.（Ⅳb）
18) Fosså SD, de Wit R, Roberts JT, et al. Quality of life in good prognosis patients with metastatic germ cell cancer：a prospective study of the European Organization for Research and Treatment of Cancer Genitourinary Group/Medical Research Council Testicular Cancer Study Group（30941/TE20）. J Clin Oncol. 2003；21：1107-18.（Ⅱ）
19) Wit RD, Skoneczna I, Daugaard G, et al. Randomized Phase III Study Comparing Paclitaxel-Bleomycin, Etoposide, and Cisplatin（BEP）to Standard BEP in Intermediate-Prognosis Germ-Cell Cancer：Intergroup Study EORTC 30983. J Clin Oncol. 2012；30：792-9.（Ⅳa）
20) Glendenning JL, Barbachano Y, Norman AR, et al. Long-term neurologic and peripheral vascular toxicity after chemotherapy treatment of testicular cancer. Cancer. 2010；116：2322-31.（Ⅲ）
21) Haugnes HS, Aass N, Fosså SD, et al. Components of the metabolic syndrome in long-term survivors of testicular cancer. Ann Oncol. 2007；18：241-8.（Ⅳa）
22) Servaes P, Verhagen C, Bleijenberg G. Fatigue in cancer patients during and after treatment：prevalence, correlates and interventions. Eur J Cancer. 2002；38：27-43.（Ⅳ）
23) Fosså SD, Dahl AA, Loge JH. Fatigue, anxiety, and depression in long-term survivors of testicular cancer. J Clin Oncol. 2003；21：1249-54.（Ⅱ）
24) Orre IJ, Fosså SD, Murison R, et al. Chronic cancer-related fatigue in long-term survivors of testicular cancer. J Psychosom Res. 2008；64：363-71.（Ⅳa）
25) von Rohr L, Klaeser B, Joerger M, et al. Increased pulmonary FDG uptake in bleomycin-associated pneumonitis. Onkologie. 2007；30：320-3.（Ⅴ）

CQ 30

化学療法前の精子保存は推奨されるか？

推奨グレード **B**

挙児を希望する精巣腫瘍患者で，両側精巣腫瘍の場合や，精巣摘除後化学療法もしくは放射線療法（症例によっては後腹膜リンパ節郭清術も）を行う場合には，合併症として妊孕性の低下に関するインフォームドコンセントを行ない，精子保存について説明することが推奨される。

解説　精巣腫瘍に対して，外科療法，化学療法，放射線療法など治療法の発展により，治療成績が改善する一方で長期生存が得られる患者にとっては，QOL も視野に入れた治療計画が重視されてきている。治療に伴う造精機能障害は妊孕性の低下につながり，治療後の QOL の低下につながる重要な因子と考えられる。旧ガイドラインから更新する点はわずかであり，大きな更新はないが精子凍結保存に関しては，2006 年の日本生殖医学会の「精子の凍結保存について」に関する倫理委員会報告（http://www.jsrm.or.jp）のみならず，日本癌治療学会も 2004 年に倫理委員会の見解を発表し，日本産婦人科学会も相次いで見解を発表しており，関心の高さが伺える。また，2006 年に ASCO（American Society Clinical Oncology）からも，生殖年齢にある男性に悪性腫瘍の治療を行う際には治療前の精子凍結保存が強く推奨されている[1)]。

精巣腫瘍患者においては，診断時に 50％以上の症例で造精機能の低下が見られる[2)]とされている。性腺機能については，実際に診断時（精巣摘除術前）に低テストステロン値を示す頻度を具体的に示した報告はない。精巣摘除術後に測定した各ホルモン値をベースラインとした長期のホルモン値の推移を検討した研究[3)]では，術後化学療法を施行した群（オッズ比 5.2，信頼区間 3.5–7.9）と放射線治療を施行した群（オッズ比 3.3，信頼区間 2.3–4.7）で，コントロール群より有意な低テストステロン値を示したとしている。若年の患者が多く，長期のフォローアップを念頭に置くと挙児希望などを確認した上で，将来的な性腺機能低下の可能性についてインフォームドコンセントを行い，精液検査および luteinizing hormone（LH），follicle-stimulating hormone（FSH），テストステロン等ホルモンの評価は最低限必要であろう。

精巣摘除術後の追加治療により生じる精子異常や性腺機能不全について，外科的治療として行われる後腹膜リンパ節郭清は，術後の逆行性射精が妊孕性に影響を与え，神経温存がなされない両側郭清を施行した場合は 90％以上で妊娠に至らないとされている[4)]。

精巣に対する放射線の飛散が不妊の原因となることについては，Howell ら[5]は精巣への放射線の影響は 0.35～0.5 Gy までは可逆的だが 1.2 Gy 以上の照射で造精能は低下し，2.5 Gy 以上で永続的な低下を引き起こすとしている。

シスプラチンを含む化学療法は，一時的に無精子および精子減少を引き起こすとされているが，80％は 5 年以内に正常に戻るとされている[6]。また Gospodaroeicz による報告[7]でも標準化学療法後では 50％以上の症例に精子数の回復が認められるとしているが，妊孕性が回復しない場合もある。また，精子数が回復しても，精子の質は治療後に落ちるという報告[8-10]があり，さらに Jensen ら[11]は治療による DNA の質の低下を危惧し，治療開始前の精子の保存を推奨している。治療中または治療後に精子を凍結保存した場合の妊孕性は不明であり，得られた挙児の奇形や悪性腫瘍発生の報告はないが，治療後に造精能が回復した精子で妊娠した場合の安全性も不明[1]である。しかし，保存後の精子の状態に関して，Yogev ら[12]は長期保存しても精子の質に問題はないとし，Wald ら[13]も凍結精子の intracytoplasmic sperm injection（ICSI）の成績は新鮮精子を用いたものと遜色ないとしている。

精子凍結保存を行っている施設の治療成績については，国内外問わず多く報告[14-18]されているが，いずれも共通しているのは利用する患者はより若く，独身で，子供のいない傾向があり，保存された精子が実際に使用された例は多くない。実際は，保存した精子を使用せずに妊娠している症例も多く見られる。Brydøy ら[19]によれば，片側の精巣腫瘍患者 554 人において，治療後 15 年での凍結保存精子を使用しない挙児獲得率は 71％であったが，診断から第 1 児出産までの期間が中央値 6.6 年と長かった。保存精子を使用しなくても安全に妊娠は可能であるが，治療後の造精機能の回復などを考慮すると実際の妊娠に至るまでは長い期間を要する可能性がある。また，精巣腫瘍そのものが患者の得た児に及ぼす発癌リスクについては，スカンジナビアにおける小児癌患者の子孫における発癌リスクを調査した研究[20]がある。小児癌生存者 14,652 人の子孫 5,847 人の発癌リスクを評価しており，網膜芽腫など遺伝性の癌を除いて，子孫における非遺伝性の癌のリスクは有意に上昇しないとしている。

以上の点からも必ずしも凍結された精子が利用されているわけではないが，旧ガイドラインと比較すると，治療前の精子保存を支持する研究および報告は増加している。実際に保存精子を使用しなくても，精子保存を治療前に行うことで，治療後の妊孕性のみならず患者の治療に対する意欲を向上させるとも考えられている[21]。低い利用率やコストの点など議論の余地は残されているが，生殖年齢にある男性に治療を行う際には治療前に精子凍結保存に関するインフォームドコンセントを行い，精子凍結保存についての希望を確認すべきである。また，精巣腫瘍患者は診断時に約 2 割が無精子症との報告[22]があり，精子の著しい減少を認める場合や両側精巣腫瘍の場合などは，TESE（testicular sperm extraction）を行うことで，精子を採取できる可能性もある。精巣腫瘍患者 14 例中 6 例で，精巣か

ら精子を採取できたとする Schrader ら[23]の報告などがある。

文献

1) Lee SJ, Schover LR, Partridge AH, et al. American society of Clinical Oncology recommendations on fertility preservation in cancer patients. J Clin Oncol. 2006；24：2917–31.（Ⅰ）
2) Gilligan T. Testicular cancer survivorship. Hematol Oncol Clin North Am. 2011；25：627–39.（Ⅴ）
3) Sprauten M, Brydøy M, Haugnes HS, et al. Longitudinal serum testosterone, luteinizing hormone, and follicle-stimulating hormone levels in a population-based sample of long-term testicular cancer survivors. J Clin Oncol. 2014；32（6）：571–8.（Ⅲ）
4) Aboussaly R, Fosså SD, Giwercman A, et al. Sequelae of treatment in long-term survivors of testis cancer. Eur Urol. 2011；60：516–26.（Ⅲ）
5) Howell SJ, Shalet SM. Spermatogenesis after cancer treatment：damage and recovery. J Natl Cancer Inst Monogr. 2005；34：12–7.（Ⅴ）
6) Howell SJ, Sharet SM. Testicular function following chemotherapy. Hum Reprod Update. 2001；7：363–9.（Ⅴ）
7) Gospodaroeicz M. Testicular cancer patients：considerations in long-term follow-up. Hematol Oncol Clin North Am. 2008；22：245–55.（Ⅳb）
8) Behadur G, Ozturk O, Muneer A, et al. Semen quality before and after gonadotoxic treatment. Hum Repro. 2005；20：774–81.（Ⅳb）
9) Gandini L, Sgrò P, Lombardo F, et al. Effect of chemo-or radiotherapy on sperm parameters of testicular cancer patients. Hum Repro. 2006；21：2882–9.（Ⅳa）
10) Spermon JR, Lamos L, Wetzels AM, et al. Sperm integrity pre-and post-chemotherapy in men with testicular germ cell cancer. Hum Repro. 2006；21：1781–6.（Ⅳa）
11) Jensen JR, Morbeck DE, Coddington CC 3rd. Fertility preservation. Mayo Clin Proc. 2011；86：45–9.（Ⅴ）
12) Yogev L, Kleiman SE, Shabtai E, et al. Long-term cryostorage of sperm in a human sperm bank does not damage progressive motility concentration. Hum Reprod. 2010；25：1097–103.（Ⅳa）
13) Wald M, Ross LS, Prince GS, et al. Analysis of outcome of cryopreserved surgically retrieved sperm for IVF/ICSI. J Androl. 2006；27：60–5.（Ⅱ）
14) Sankila R, Olsen JH, Anderson JH, et al. Risk of cancer among offspring of childhood cancer survivors. Assosiation of the Nordic Cancer Registries and the Nordic Society of Paediatric Haematology and Oncology. N Engl J Med. 1998；338：1339–44.（Ⅳb）
15) Saito K, Suzuki K, Iwasaki A, et al. Sperm cryopreservation before cancer chemotherapy helps in the emotional battle against cancer. Cancer. 2005；104：521–4.（Ⅳa）
16) Kirsten L, Tryde S, Elisabeth C, et al. Fertility treatment in male cancer survivors. Int J Androl. 2007；30：413–9.（Ⅴ）
17) Taniguchi H, Hiura Y, Chizaki R, et al. Ten-year outcome of semen cryopreservation for patients with malignant disease and preservation system at Kansai Medical University. Hinyokika Kiyo. 2011；57：367–71.（Ⅴ）
18) Suzuki K, Matsuzaki J, Hattori Y, et al. Semen cryopreservation for patients with malignant or non-malignant disease：our 14-year experience. Hinyokika Kiyo. 2007；53：539–44.（Ⅳb）
19) Brydøy M, Fosså SD, Klepp O, et al. Paternity following treatment for testicular cancer. J

Natl Cancer Inst. 2005；97：1580-8.（Ⅳa）
20）Igor C, Pavel V, Jana Z, et al. Survival and infertility treatment in male cancer patients after sperm banking. Fertil Steril. 2009；91：2344-8.（Ⅳa）
21）Girasole CR, Cookson MS, Smith JA Jr, et al. Sperm banking：use and outcomes in patients treated for testicular cancer. BJU Int. 2006；99：33-6.（Ⅳb）
22）Fosså SD, Aass N, Molne K. Is routine pre-treatment cryopreservation of semen worthwhile in the management of patients with testicular cancer?. Br J Urol. 1989；64：524-9.（Ⅴ）
23）Schrader M, Müller M, Sofikitis N, et al. "Onco-tese"：testicular sperm extraction in azoospermic cancer patients before chemotherapy-new guidelines?. Urology. 2003；61（2）：421-5.（Ⅴ）

精巣腫瘍診療ガイドライン 2015 年版

定価（本体 2,800 円＋税）

2009 年10月20日　第 1 版（2009 年版）発行
2015 年 1 月20日　第 2 版（2015 年版）第 1 刷発行
2017 年 6 月15日　　第 2 刷発行

編　集　日本泌尿器科学会

発行者　福村　直樹

発行所　金原出版株式会社

〒113-0034 東京都文京区湯島 2-31-14
電話　編集　(03)3811-7162
　　営業　(03)3811-7184
FAX　　(03)3813-0288
振替口座　00120-4-151494
http://www.kanehara-shuppan.co.jp/

ISBN 978-4-307-43057-9　　印刷・製本／三報社印刷㈱